

## 류마티스 관절염을 가진 만성신질환 환자에서 저용량 methotrexate 투여 후 발생한 중증 범혈구 감소증 2예

김홍익 · 이우현 · 오장석 · 홍효림 · 이인희  
대구가톨릭대학교 의과대학 내과학교실

### Two Cases of Severe Pancytopenia Associated with Low-Dose Methotrexate Therapy in Patients with Chronic Kidney Disease and Rheumatoid Arthritis

Hong Ik Kim, Woo Hyun Lee, Jang Seok Oh, Hyo Rim Hong, In Hee Lee

*Department of Internal Medicine, School of Medicine,  
Catholic University of Daegu, Republic of Korea*

#### — Abstract —

Due to its efficacy and tolerability, low dose oral methotrexate (MTX) therapy has been widely used for treatment of rheumatoid arthritis (RA). However, it can rarely cause serious, life-threatening hematologic toxicities, such as pancytopenia. We report here on two patients with chronic kidney disease (CKD), who developed severe pancytopenia after 5 years (cumulative dose 1,240 mg) and 4 years (cumulative dose 1,320 mg) of low dose MTX therapy for treatment of RA, respectively. Both patients presented with renal insufficiency, hypoalbuminemia, concurrent use of nonsteroidal anti-inflammatory drugs, and elevated mean corpuscular volume of red blood cells (RBCs), all of which are known as risk factors of MTX-induced pancytopenia. Despite receiving treatment, which included RBC and platelet transfusions, antibiotic therapy, granulocyte colony stimulating factor, and leucovorin rescue, one patient died of sepsis. Based on our case study, prompt investigation of risk factors associated with MTX toxicity is required for all patients receiving MTX therapy. MTX treatment, even at a low dose, should be discontinued in patients with advanced CKD.

**Key Words :** Pancytopenia, Methotrexate, Chronic kidney disease, Rheumatoid arthritis

## 서 론

Methotrexate (MTX)는 엽산 길항제 (antagonist)로서 류마티스 관절염 (rheumatoid arthritis, RA) 치료에 이용되는 주된 disease-modifying antirheumatic drugs (DMARDs) 중 하나이다.<sup>1</sup> 특히, 총 5~25 mg 용량을 1주 1회 혹은 12시간 간격으로 주 3회 반복하는 MTX 저용량 경구요법은 효과적이면서 가격이 저렴하고 환자의 순응도가 높아 RA 치료에 널리 이용되고 있다.<sup>1</sup> 그러나 MTX 투여 후에는 구내염, 간독성, 피부 발진, 탈모, 폐 독성 및 혈액학적 이상 등 다양한 합병증이 유발될 수 있다.<sup>2</sup> 또한, 저용량 MTX 경구 투여시 드물게 심각한 범혈구 감소증 (pancytopenia)이 발생할 수 있으며 국외에서도 산발적으로 보고되고 있다.<sup>3,4</sup> 국내 문헌상 신기능 저하 환자에서 저용량 MTX 경구요법과 관련된 범혈구 감소증은 Park 등<sup>5</sup>의 첫 보고 이후 Ko 등<sup>6</sup>의 3예 보고만 있는 등 드문 실정이며, 이들 모두 1주 내지 3개월 범위의 단기간 저용량 투여 후 발생한 증례들이다. 이에 저자들은 RA가 동반된 만성신질환 환자에서 수년간 저용량 MTX 경구 투여 중 신기능 악화와 함께 중증 범혈구 감소증<sup>3</sup>이 합병된 2예를 경험하고 문헌 고찰과 함께 이를 보고하고자 한다.

## 증 례 1

**환자** : 여자, 41세

**주소** : 전신 쇠약감

**현병력** : 10년 전 RA로 진단 받은 후 약제 투여 중인 환자로, 5년 전 혈중요소질소 (BUN) 31.0 mg/dL, 크레아티닌 (Cr) 2.8 mg/dL, 24시

간 요 단백 2,594 mg/day로 신생검에서 신아밀로이드증으로 진단되었다. 이후 hydroxychloroquine (Arquin<sup>®</sup>), sulfasalazine (Zopyrin<sup>®</sup>), celecoxib (Cerebrex<sup>®</sup>) 및 methotrexate (5 mg/week) 등을 투여하면서 내원 4개월 전 혈청 BUN/Cr 50.3/4.2 mg/dL로 상승되어 신장내과로 협진, 의뢰되었다. 당시 추정 사구체여과율 (eGFR)은 12.40 mL/min/1.73 m<sup>2</sup>로서 제5기 만성신질환으로 진단하여 동-정맥 문합술과 신대체요법을 권유하였으나 환자는 거부하였다. 이후 식이요법, erythropoietin (EPO) 투여 등으로 치료하던 중 2주 전부터 전신 쇠약감, 식욕부진 및 오심 등이 심해져 입원하였다. 과거력 : 5년 전부터 고혈압으로 안지오텐신 수용체 차단제를 복용중이었으며 당뇨병, 간염 등의 병력은 없었다.

**가족력** : 특이사항 없음.

**진찰 소견** : 내원 당시 혈압 140/80 mmHg, 맥박 68회/분, 호흡수 20회/분, 체온 36.5°C이었다. 만성 병색이었고 의식은 명료하였으며 결막은 창백하였다. 심음은 규칙적이었으며 심잡음이나 수포음을 비롯한 부잡음은 청진되지 않았다. 복부에서 만져지는 종괴는 없었고 간, 비장 비대 및 주위 압통은 없었으며 전경골 함요부종도 관찰되지 않았다.

**검사실 소견** : 입원 당시 말초 혈액 검사에서 백혈구 6,200/mm<sup>3</sup> (호중구 82.8%), 혈색소 (Hb) 6.9 g/dL, 헤마토크리트 (Hct) 20.7%, 혈소판 182,000/mm<sup>3</sup>, 적혈구 침강속도 (ESR) 84 mm/h, PT 13.2 sec (INR 0.99), aPTT 33.9 sec이었다. 혈청 생화학 검사에서 총 단백 5.3 g/dL, 알부민 2.9 g/dL, BUN/Cr 65.0/6.6 mg/dL, AST/ALT 22/16 IU/L, ALP /LDH 172/544 IU/L, Ca/P 7.2/6.4 mg/dL, 요산 5.5 mg/dL이었으며, C-반

응 단백 (CRP) 47.6 mg/L, cystatin-C치는 6.0 mg/L로 각각 증가되어 있었다. 단순 뇨 검사상 비중 1.007, pH 6.5, 단백 3+, 현미경 검사상 백혈구 0-1/HPF, 적혈구 3-5/HPF 관찰되었으며, 24시간 요 검체를 이용한 검사에서 요 단백 3,157 mg/1.73 m<sup>2</sup>/day, 크레아티닌 청소율은 2.6 mL/min이었다. 혈청 면역학적 검사에서 철분 28.4 µg/dL, 총 철 결합능 151 µg/dL, ferritin 315 ng/mL, 섬유소원 821 mg/dL, iPTH 188 pg/mL, homocysteine 14.3 µmol/L, 비타민 B<sub>12</sub> 305.1 pg/mL (참고치: 200-950 pg/mL), 엽산 20 ng/mL (참고치: 3-17.5 ng/mL)이었다. 혈청 내 IgG/IgA/IgM 704.9/186.7/213.1 mg/dL, 보체(C) C3/C4 116.7/31.6 mg/dL이었으며, HBsAg, anti-HCV Ab, ANA, ds-DNA Ab, ANCA 및 VDRL 등은 모두 음성이었고, anti-CCP Ab 500 U/mL (참고치: <5 U/mL), 류마티스 인자 (RF)는 193.6 IU/mL (참고치: <10 IU/mL)로 증가되어 있었다. 입원 당시 시행한 단순 흉부 X-선 촬영에서 양폐야에 침윤성 병변은 없었으며, 복부 초음파로 확인한 양측 신장의 크기는 감소되어 있었고 신실질 내 에코는 증가되어 있었다.

**치료 및 경과** : 입원 2일째 Hb 6.4 g/dL, Hct 19.7%, 평균 적혈구용적 (MCV) 107.4 fL이었으며, 투석 치료를 거부하여 EPO 증량, 경정맥 영양 수액 투여 등 대증적 치료만 유지하였다. 입원 4일째 농축적혈구 2단위 수혈 후 좌측 상지 전박부에 인조혈관을 이용한 동-정맥 문합술을 하였다. 입원 후 7일째 동-정맥 문합술 부위에 발적과 열감이 관찰되면서 양측 손목과 발목, 무릎 관절 부위에 동통을 호소하여 항생제, 진통소염제 등을 정주하였다. 또한, 구강 내 작은 다발성 표재성 궤양과 동통이 발생

하여 tantum 및 nystatin으로 구강을 세척하였다. 입원 8일째 말초혈액 검사에서 백혈구 800/mm<sup>3</sup> (호중구 56.4%, 호산구 7.3%), Hb 8.4 g/dL, 혈소판 59,000/mm<sup>3</sup> 소견보여 중증 범혈구 감소증 의심하에 환자 격리 후 MTX 투여를 중지하였다. 이때 (MTX 최종 투여 후 5일째) 혈중 MTX 농도는 0.15 µmol/L이었다. 그러나 입원 9일째 구내염과 구강 동통이 점차 심해지고 38.5°C 이상의 고열이 발생하면서 경구식이섭취가 감소하였고, 간헐적인 복통과 1일 3~5회 수양성 설사를 보였다. 또한, 말초혈액 검사상 백혈구 500/mm<sup>3</sup> (호중구 4.3%, 호산구 34.1%), Hb 7.6 g/dL, 혈소판 45,000/mm<sup>3</sup> 등 범혈구 감소가 지속되어 요, 혈액 배양 및 말초혈액 도말검사를 하였고, G-CSF (granulocyte colony stimulating factor, Neutrogin<sup>®</sup> 250 µg/day) 투여, leucovorin (Ferberon<sup>®</sup> 400 mg/day) 구조요법 (rescue) 등을 시행하였다. 입원 10일째 꺾노, 폐부종 및 산혈증 등이 관찰되고, 혈청 BUN, Cr 수치가 각각 104.4 mg/dL, 8.0 mg/dL까지 상승하여 응급 혈액투석을 시작하였다. 입원 11일째 고열과 범혈구 감소가 지속되어 농축적혈구, 혈소판 및 신전동결혈장 수혈과 함께 경험적 항생제, 항진균제 (vancomycin, meropenem, fluconazole) 등을 정주하였다. 입원 13일째 백혈구 100/mm<sup>3</sup> (호중구 16.2%) 소견을 보이면서 혈압 감소 등 활력징후 불안으로 인해 간헐적 혈액투석은 지속적 신대체요법 (CRRT)으로 전환하였다. CRRT 시행 전 혈중 MTX 농도는 0.06 µmol/L이었으나 24시간 CRRT 시행 후 혈중 MTX 농도는 0.01 µmol/L로 감소하였다. 그리고 이전 요 배양, 대변 *C. difficile* 독소 검사는 모두 음성이었으나, 혈액 배양 검사에서 ESBL (extended-spectrum β

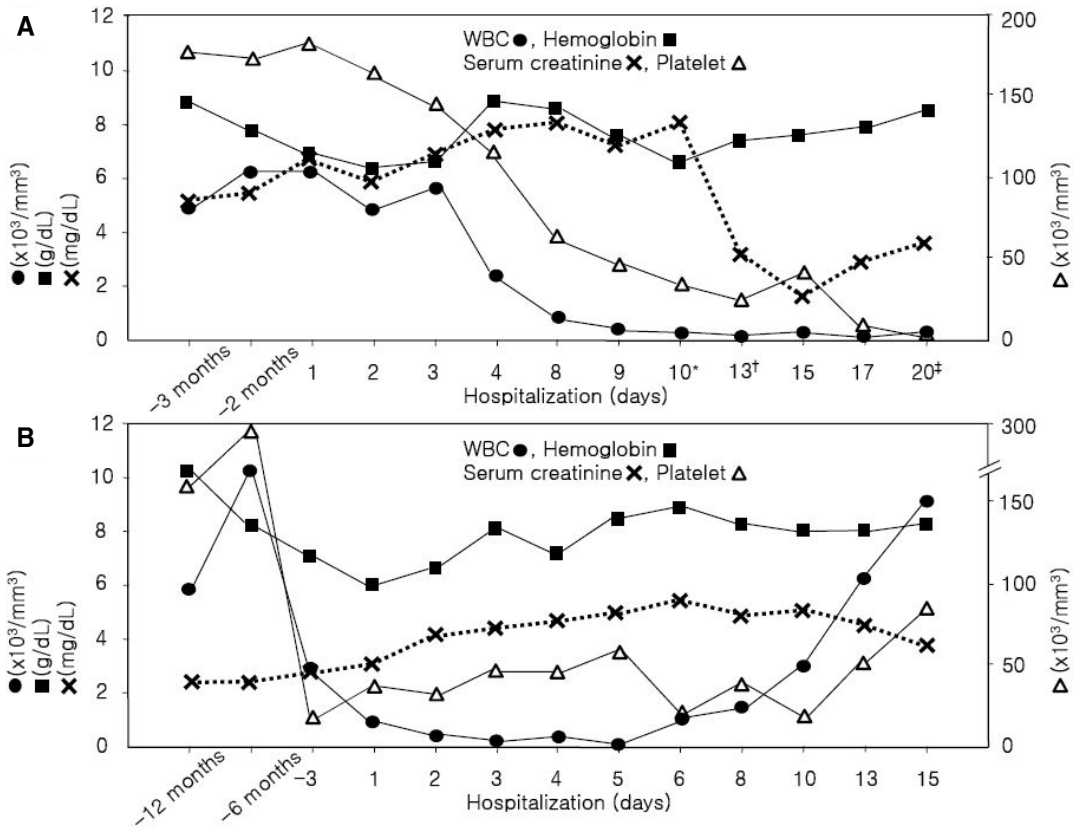


Fig. 1. Serial change of laboratory data including white blood cell (WBC), hemoglobin, platelet counts and serum creatinine during hospitalization. (A) Case 1 and (B) Case 2.  
\* Hemodialysis; † Continuous renal replacement therapy; ‡ Death.

-lactamase) 양성 *E. coli*가 확인되었다. 이후 G-CSF 투여 및 leucovorin 구조요법, 항생제 투여 및 수혈 등 집중적 치료 유지에도 불구하고, 입원 후 17일째 백혈구  $100/mm^3$  (호중구 17.9%), Hb 8.0 g/dL, 혈소판  $6,000/mm^3$  등 중증 범혈구 감소증이 지속되면서 위장관 출혈, 급성호흡부전 등이 발생하였고 입원 후 20일째 환자는 패혈성 쇼크에 의한 다발성 장기부전으로 사망하였다 (Fig. 1A).

증례 2

**환자** : 여자, 67세  
**주소** : 호흡 곤란, 발열  
**현병력** : 12년 전 RA 진단 후 DMARDs를 복용하였으며 약 4년 전부터 MTX 경구요법 (10 mg/week)을 시작하였다. 3년 전 퇴행성 골관절염으로 양측 슬관절 대치술을 받았으며 당시 혈청 BUN/Cr치는 47/1.7 mg/dL이었다. 이후 MTX (5-10 mg/week), methylprednisolone (Someron<sup>®</sup>, 2 mg/day), tramadol HCl/acetaminophen 제제 (Ultracet<sup>®</sup>) 및 엽산 (1 mg/day) 등을 투여하면서 경과 관찰중, 3일 전부터 호

흡곤란과 고열이 발생하여 개인병원을 경유, 응급실로 내원하였다. 개인병원 방문시 말초혈액 검사에서 백혈구  $2,700/\text{mm}^3$  (호중구 13%), 혈색소 7.0 g/dL, 혈소판  $19,000/\text{mm}^3$ , ESR 33 mm/h이었으며, 혈청 BUN, Cr치는 각각 43.5 mg/dL, 2.8 mg/dL로 증가되어 있었다.

**과거력** : 5년 전부터 고혈압과 허혈성 심질환으로 안지오텐신 전환효소 억제제, 베타 차단제 및 aspirin 등을 복용하였으며, 당뇨병, 간염 등의 병력은 없었다.

**가족력** : 특이사항 없음.

**진찰 소견** : 내원 당시 혈압 120/80 mmHg, 맥박 108회/분, 호흡수 36회/분, 체온  $39.7^\circ\text{C}$ 이었다. 의식은 명료하였으며 결막은 창백하였다. 심음은 규칙적이었으나 심잡음은 청진되지 않았고 좌측 하폐야에서 수포음이 청진되었다. 복부 좌측 늑측각 부위 타진시 압통이 있었고 전경골 함요 부종은 관찰되지 않았으며 구내염과 인두염이 있었다.

**검사실 소견** : 내원 당시 말초혈액 검사에서 백혈구  $800/\text{mm}^3$  (호중구 6.7%, 호산구 8.2%), 혈색소 6.0 g/dL, 헤마토크리트 18.0%, 혈소판  $35,000/\text{mm}^3$ , ESR 31 mm/h이었다. 이때 적혈구지수 MCV 110.6 fL, MCH 36.9 pg, MCHC 33.3%, RDW 16.9%이었으며, 망상적혈구 수치는 0.63%이었다. 혈청 생화학 검사에서 총단백 6.2 g/dL, 알부민 3.1 g/dL, BUN/Cr 58.4/3.1 mg/dL, AST/ALT 25/42 IU/L, ALP/LDH 138/614 IU/L, Ca/P 7.9/2.3 mg/dL, 요산 9.8 mg/dL이었으며 단순 뇨 검사상 비중 1.010, pH 5.5, 단백 1+, 현미경 검사상 백혈구  $>30/\text{HPF}$ , 적혈구 3-5/HPF 소견을 보였다. 24시간 요 검체를 이용한 검사에서 요 단백 857 mg/1.73  $\text{m}^2/\text{day}$ , 크레아티닌 청소율은  $16.8\text{ mL}/\text{min}$ 이었

다. 혈청 면역학적 검사에서 철분 166.0  $\mu\text{g}/\text{dL}$ , 총 철 결합능 243  $\mu\text{g}/\text{dL}$ , ferritin 355 ng/mL, 섬유소원 821 mg/dL, iPTH 180.9 pg/mL, 비타민 B12 422.9 pg/mL, 엽산 12.74 ng/mL, 혈청 내 IgG/IgA/IgM 984.6/251.1/102.3 mg/dL, C3/C4 80.6/32.2 mg/dL 소견보였다. HBsAg, anti-HCV Ab, ANA, ds-DNA Ab, ANCA 및 VDRL 등은 모두 음성이었고, anti-CCP Ab 500 U/mL, RF 167.2 IU/mL, CRP 35.6 mg/L로 모두 증가되어 있었다. 입원 당시 단순 흉부 방사선 촬영에서 좌측 폐야에 침윤성 병변이 관찰되었으며 복부 CT 검사에서 양측 신장은 위축되어 있었으나 요로계 염증 및 확장 소견 등은 보이지 않았다.

**치료 및 경과** : 내원 직후 약제 관련 범혈구 감소증, 요로 감염 및 폐렴 등을 의심하여 우선 MTX를 포함한 투여 중인 모든 DMARDs를 중지하였고, 요, 객담 및 혈액 배양 검사 후 경험적 항생제 (cefepime, ciprofloxacin)를 투여하면서 수액을 정주하였다. 입원 2일째 백혈구  $400/\text{mm}^3$  (호중구 2.3%, 호산구 14.1%), Hb 6.6 g/dL, MCV 107.8 fL, 혈소판  $26,000/\text{mm}^3$ 이면서  $38.5^\circ\text{C}$ 의 고열이 관찰되었고, 혈청 BUN/Cr치는 91.4/4.1 mg/dL로 증가하였다. 내원 당시 (MTX 최종 투여 후 5일째) 측정된 MTX 혈중 농도는 0.04  $\mu\text{mol}/\text{L}$ 로 확인되었다. 입원 3일째 농축적혈구와 혈소판 등을 수혈하고 G-CSF (Neutrogin<sup>®</sup> 250  $\mu\text{g}/\text{day}$ )를 투여하면서 말초혈액 검사에서 백혈구  $300/\text{mm}^3$  (호중구 3.4%), Hb 8.0 g/dL, 혈소판  $48,000/\text{mm}^3$  소견이 관찰되었다. 입원 5일째 말초혈액 백혈구 수치는  $200/\text{mm}^3$  (호중구 19%)까지 감소하였으나, 체온은  $37^\circ\text{C}$  이하로 유지되고 구내염과 구강 동통은 감소하였다. 이전 시행한 요, 혈액 배양

검사에서 각각 *E. coli*, oxacillin 저항성 *S. epidermidis*가 확인되어 vancomycin을 추가 정주하였다. 입원 8일째 백혈구  $1,600/\text{mm}^3$  (호중구 71.2%), Hb 8.2 g/dL로 호전하였으나 혈소판은  $36,000/\text{mm}^3$ 로 감소되어 혈소판을 수혈하였으며, 추적 단순 뇨 검사 및 흉부 X-선상 염증 침윤은 호전 양상을 보였다. 입원 13일째 말초혈액 검사에서 백혈구  $6,100/\text{mm}^3$  (호중구 62%), Hb 8.1 g/dL, 혈소판  $50,000/\text{mm}^3$ 까지 회복되었고, 혈청 BUN/Cr치는 76.5/4.5 mg/dL로 내원 당시에 비해 증가된 소견을 보였다 (Fig. 1B).

## 고 찰

MTX는 엽산 및 aminopterin 유도체로서 dihydrofolate reductase에 dihydrofolic acid가 결합하는 것을 방해하여 purine 혹은 pyrimidine 합성 억제, 아데노신 분비 항진, 염증성 사이토카인 생성 억제 등 다양한 약리 작용이 있으며 급성 림프구성 백혈병, 림프종, 용모막암종 및 일부 고형암 등에 대한 화학요법에 이용되고 있다.<sup>1</sup> 1980년대 이후 MTX 투여가 RA 치료에 효과가 있음이 밝혀진 이후 MTX 저용량 경구요법이 RA 치료에 널리 이용되고 있으나 그 치료 기전은 명확히 규명되어 있지 않다.<sup>2</sup> MTX는 경구 투여 후 주로 공장 근위부에서 흡수되어 1시간 이내에 혈중 최고 농도에 도달하고 약 1/2은 혈장 알부민과 결합하여 단백질 결합형으로 존재하며 신장, 간 및 관절 활액 등에 분포한다.<sup>1,2</sup> 또한 투여 후 48시간 이내에 약 90%가 신장을 통해 제거되나 MTX의 임상적 효과를 반영하는 약동학적 변수는 아직 없으며 약물의 혈중 농도도 약제의 효과와 부작

용을 정확히 예측하기 어렵다고 알려져 있다.<sup>1</sup>

MTX 투여시 관찰되는 임상적 부작용은 주된 발병 기전에 따라 대개 3가지로 분류되는데 즉, 엽산 길항작용과 연관된 용량 의존성 소화기 및 혈액학적 합병증, 특이체질 (idiosyncratic) 혹은 알레르기 반응과 관련된 폐렴, 장기간 투여로 인한 간, 심혈관계 합병증 등이 있다.<sup>1</sup> 이중 백혈구 혹은 혈소판 감소, 거대적아구성 빈혈 및 범혈구 감소증 등 혈액학적 독성은 저용량 MTX 경구요법 중인 RA 환자의 약 3%에서 발생하는 것으로 추정되며,<sup>7</sup> 이중 범혈구 감소증의 발생 빈도는 1.4~1.9%, 범혈구 감소증 발생시 사망율은 17~44%로 보고되고 있다.<sup>8-10</sup> 범혈구 감소증을 유발하는 최소 MTX 누적 용량 (cumulative dose)은 10 mg으로 알려져 있으나<sup>9</sup> 투석 환자의 경우 2.5 mg 1회 투여 후 치명적인 범혈구 감소증이 발생한 보고들<sup>4,11</sup>도 있어 범혈구감소증은 용량 의존성 기전 외에도 특이체질 반응과 관련이 있는 것으로 보인다. MTX 경구 투여시 범혈구 감소증 유발 위험요인으로 신기능 장애, 저알부민혈증, 감염 동반, 엽산 결핍, 고령, 비스테로이드성 항염제 (nonsteroidal anti-inflammatory drugs, NSAIDs) 투여 및 5가지 이상 약제를 병용 투여하는 경우 등이 보고되고 있으며 약제 용량 판단에 착오 (dosing error)를 보인 경우와 기저 골수 기능부전 환자 등도 고위험 군으로 분류된다.<sup>8,9</sup> 이중 신기능 장애는 가장 중요한 위험인자로 알려져 있는데 사구체 여과율 감소로 인해 MTX의 사구체 여과 및 세뇨관 분비가 감소되며, 이후 MTX 혈중 농도와 반감기가 증가될 수 있어 크레아티닌 청소율이 10 mL/min 미만인 경우에는 MTX 투여가 권장되지 않는다.<sup>4</sup> 본 증례처럼 진행성 만성신질환

Table 1. Reported and present cases of pancytopenia associated with low dose MTX therapy in patients with rheumatoid arthritis and CKD in Korea

	Park et al <sup>5</sup>	Ko et al <sup>6</sup>			Present Cases	
		Case 1	Case 2	Case 3	Case 1	Case 2
Age (years)/Sex	67/F	64/F	29/F	57/F	41/F	67/F
RA duration	12 yrs	3 mon	3 wk	8 yrs	10 yrs	12 yrs
MTX dose	5 mg/wk	5 mg/wk	5 mg/wk	35 mg/wk	5 mg/wk	5-10 mg/wk
MTX duration	2 wk	3 mon	3 wk	1 wk	5 yrs	4 yrs
Cumulative MTX dose	10 mg	25 mg	15 mg	35 mg	1,240 mg	1,320 mg
WBC* (/mm <sup>3</sup> )	800	130	980	900	100	200
Neutrophil* (/mm <sup>3</sup> ) (%)	80 (10)	20	29	549	16 (16.2)	38 (19)
Eosinophil diff. (%)	7	NA	NA	NA	32.1	14.1
Hemoglobin* (g/dL)	6.5	7.7	10.1	8.6	6.4	6.6
MCV (fL)	86.8	NA	NA	NA	107.4	107.8
Platelet (/mm <sup>3</sup> )	64,000	28,000	50,000	91,000	23,000	26,000
ESR (mm/hour)	61	120	79	61	84	31
CRP (mg/L)	NA	35.37	19.59	108	47.6	35.6
AST/ALT (IU/L)	NA	28/80	23/5	19/30	22/16	25/42
sBUN/sCr (mg/dL)	82/6.1	55.4/5.02	56.1/7.81	40.6/3.44	65.0/6.6	58.4/3.1
Serum albumin (g/dL)	2.7	2.23	4.04	3.6	2.9	3.1
MTX level (μmol/L)	NA	NA	NA	NA	0.15	0.04
Tx for pancytopenia	T	T, G-CSF, L	T, G-CSF, L	T, G-CSF	T, G-CSF, L	T, G-CSF
Clinical outcome	Recovery	Recovery	Recovery	Recovery	Death	Recovery
Time to recover	12 d	16 d	8 d	10 d	No recovery	15 d
Preexisting RRT	-	PD	HD	-	-	-

MTX: methotrexate, CKD: chronic kidney disease, WBC: white blood cell, diff.: differential count, MCV: mean corpuscular volume. ESR: erythrocyte sedimentation rate, CRP: C-reactive protein, AST: aspartate aminotransferase, ALT: alanine aminotransferase, sBUN: serum blood urea nitrogen, sCr: serum creatinine, NA: no data available, Tx: therapy, T: transfusion of packed red blood cells and platelets, G-CSF: granulocyte colony stimulating factor, L: leucovorin rescue, RRT: renal replacement therapy, -: not performed, PD: peritoneal dialysis, HD: hemodialysis.

\* lowest level.

혹은 투석 중인 환자, 특히 RA가 합병된 경우에는 신기능 저하 외에도 저알부민혈증, 영양실조 등 다양한 위험요인이 동반되어<sup>12</sup> MTX

관련 범혈구 감소증의 발생 빈도와 중증도가 더 증가될 것으로 예상되나 정확한 통계적 보고는 잘 알려져 있지 않다.

Gutierrez-Ureña 등<sup>9</sup>은 MTX 저용량 경구요법을 시행한 총 511명의 RA 환자에 대한 조사 연구에서 MTX 관련 범혈구 감소증이 유발된 환자 70명 중 사망한 12명 (17%)의 임상적 특성을 분석한 후 평균 연령은 66.8세 (범위 44~81세), 남녀 비율은 0.09:1로 거의 여성 (11/12)이었고, MTX 투여 용량은 주당 5~10 mg, MTX 투여 기간은 7일부터 132주까지 다양한 것으로 보고하였다. 또한 사망한 12명 중 10명이 신기능 장애 환자였으며 감염, 저알부민혈증 동반이 각각 9예, 7예로서 이를 주요 위험인자로 주장하였고 그 외 다중약물요법 (polypharmacy), MCV 증가, 소화성 궤양, 알코올 섭취 및 아밀로이드증 등을 위험요인으로 제시하였다. 국내 문헌상 신기능 저하 환자에서 저용량 MTX 경구 투여 후 범혈구 감소증이 발생한 증례는 투석 환자 2명을 포함하여 현재까지 총 4예가 보고되고 있다 (Table 1).<sup>56</sup> 이들은 모두 여성으로 MTX 누적 용량은 10~35 mg 범위였으며, 이중 3예가 MTX 투여 시작 3주 이내에 발생하여 주로 특이체질 반응에 의한 것으로 추측된다. 발생 당시 평균 연령은 54.3세 (범위 29~67세), 평균 혈청 BUN, Cr치는 각각 58.5 mg/dL, 5.6 mg/dL이었으며 수혈, G-CSF 투여 및 leucovorin 구조요법 등을 포함한 대증적 치료로 대개 2~3주 이내에 모두 회복되었다. 본 증례 환자 2명도 모두 여성이었으나 MTX 투여 시작 약 4~5년 후에 발생하였으며, MTX 누적 용량이 각각 1,240 mg, 1,320 mg으로 이전 국내 증례<sup>56</sup>와 달리 용량 의존성 기전이 관련된 것으로 추정된다. 그리고 이전 증례에 비해 범혈구 감소 정도가 심하고 혈청 알부민치가 낮은 양상을 보였는데 특히, 심한 임상소견을 보인 증례 1 환자는 농축

적혈구 및 혈소판 수혈, G-CSF, leucovorin 구조요법 및 항생제 투여 등에도 불구하고 발병 13일 만에 사망하였다. 또한, 발생 당시 말초혈액 검사상 본 증례 2예 모두 MCV가 100 fL 이상이었고, MTX 관련 부작용의 특이적 지표로 알려진 호산구 백분율<sup>13</sup>도 각각 32.1%, 14.1%까지 상승된 양상을 보여 이전 외국 보고들<sup>3,14</sup>과 유사하였다. Cheung 등<sup>4</sup>은 MTX 저용량 경구 투여 후 중증 범혈구감소증이 발생한 투석 환자 14명을 분석한 연구에서 진단 당시 혈중 MTX 농도 분포를 0.03~0.13  $\mu\text{mol/L}$ 로 보고하였는데, 본 증례 2명에서도 MTX 투여 후 5일째 혈중 농도가 각각 0.15  $\mu\text{mol/L}$ , 0.04  $\mu\text{mol/L}$ 로 이와 비슷한 농도이었다.

MTX에 의한 혈액학적 독성을 예방하기 위해서는 MTX 경구요법 전 MTX 시험용량 (5 mg)을 투여하여 약제 과민반응을 미리 확인하며 MTX 투여 전과 투여 후 2주, 그리고 이후에는 매 4~8주 간격으로 말초혈액 검사가 권장되며 동시에 간, 신기능에 대한 정기적인 추적 관찰이 필요하다.<sup>2,9</sup> 신기능 저하를 포함한 주요 위험인자가 발견된 환자는 MTX를 중지하고 MCV 100 fL 이상인 경우 엽산 (1 mg/day) 혹은 folinic acid (2.5 mg/week) 투여가 추천된다.<sup>9,14</sup> 범혈구 감소증이 발생한 경우 MTX 중지 후 24시간 이내에 leucovorin 정주 구조요법을 시행하는 데 혈중 MTX 음성이 되거나 백혈구 및 혈소판 수치가 정상으로 회복될 때까지 지속하는 것이 필요하다.<sup>9,14</sup> 그외 G-CSF, 고용량 methylprednisolone 정주 등도 범혈구 감소증 호전에 도움이 되는 것으로 보고되고 있다.<sup>15</sup>

그리고 본 증례 1 환자에서 24시간 CRRT 시행 후 MTX 혈중 농도 감소가 관찰되어 유



의한 치료적 효과로 단정할 수 없으나 향후 MTX 관련 중증 독성 발생 시 혈중 MTX 제거를 위한 CRRT를 고려해 볼 수 있을 것으로 생각한다. 그러나 지속성 외래 복막투석, 간헐적 혈액투석, 혈액관류 및 혈장교환술 등은 혈중 MTX 제거에 비효율적이며,<sup>16</sup> 고유량(high-flux) 혈액투석 혹은 자동화 교환기(automated cyler)를 이용한 1일 20회 집중적 복막투석을 통해 MTX 청소율을 높일 수 있는 것으로 보고되고<sup>16,17</sup> 있어 MTX 독성 발생 시 효율적인 투석 요법에 대해서는 더 많은 연구가 필요할 것이다.

MTX는 본 환자들에서 투여된 다양한 약제와 상호작용이 있는 것으로 알려져 있다. 이중 aspirin, NSAIDs 등은 혈중 MTX-단백 결합 방해, 세노관을 통한 MTX 배설 억제 등으로 MTX 독성을 증가시키며, hydroxychloroquine은 세노관을 통한 MTX 제거를 지연시킬 뿐 아니라 MTX의 능동적 재흡수를 증가시켜 혈중 MTX 농도를 증가시킬 수 있다.<sup>2</sup> 또한 vancomycin은 MTX 흡수를 억제하여 그 치료 효과를 감소시키는 데 비해 cephalosporin계 항생제는 MTX 세노관 분비를 경쟁적으로 억제하여 MTX 관련 부작용을 유발시키는 것으로 알려져 있어<sup>2</sup> 향후 MTX 투여 중인 환자에서는 이들 약제를 포함한 병용 약제에 대한 신속한 확인과 적절한 조절이 필요하다.

요약하면 본 두 증례는 진행성 만성신질환이 동반된 RA 환자들에서 장기간 저용량 MTX 경구요법 중 신기능 악화와 함께 중증 범혈구 감소증이 발생한 경우들이다. 따라서 향후 MTX 치료 중인 만성신질환 환자에서는 범혈구 감소증 등 MTX 관련 치명적 합병증 발생을 염두에 두어 동반된 위험인자를 확인하

고 이에 대한 세심한 추적 관찰과 신속한 교정이 필요하다. 특히, 최근 신기능이 급격히 감소하면 MTX 투여 중지 외에도 MTX 독성 약화를 위한 대증적 치료와 함께 투석요법 등을 우선 고려해야 할 것이다.

## 참고 문헌

1. Kalantzis A, Marshman Z, Falconer DT, Morgan PR, Odell EW. Oral effects of low-dose methotrexate treatment. *Oral Surg Oral Med Oral Pathol Oral Radiol Endod* 2005;100:52-62.
2. Swierkot J, Szechiński J. Methotrexate in rheumatoid arthritis. *Pharmacol Rep* 2006;58:473-92.
3. Preet Singh Y, Aggarwal A, Misra R, Agarwal V. Low-dose methotrexate-induced pancytopenia. *Clin Rheumatol* 2007;26:84-7.
4. Cheung KK, Chow KM, Szeto CC, Tai MH, Kwan BC, Li PK. Fatal pancytopenia in a hemodialysis patient after treatment with low-dose methotrexate. *J Clin Rheumatol* 2009;15:177-80.
5. Park GT, Jeon DW, Roh KH, Mun HS, Lee CH, Park CH, et al. A case of pancytopenia secondary to low-dose pulse methotrexate therapy in a patient with rheumatoid arthritis and renal insufficiency. *Korean J Intern Med* 1999;14:85-7.
6. Ko SH, Jung SM, Shin AY, Chang MO, Kim JS, Lee HH, et al. Low-dose methotrexate-induced pancytopenia in three patients with impaired renal function. *Korean J Med* 2009;77:637-42. Korean.
7. Weinblatt ME. Toxicity of low dose methotrexate in rheumatoid arthritis. *J Rheumatol Suppl* 1985;12 Suppl 12:35-9.

8. Lim AY, Gaffney K, Scott DG. Methotrexate-induced pancytopenia: serious and under-reported? Our experience of 25 cases in 5 years. *Rheumatology (Oxford)* 2005;44:1051-5.
9. Gutierrez-Ureña S, Molina JF, García CO, Cuéllar ML, Espinoza LR. Pancytopenia secondary to methotrexate therapy in rheumatoid arthritis. *Arthritis Rheum* 1996;39:272-6.
10. Kuitunen T, Malmström J, Palva E, Pettersson T. Pancytopenia induced by low-dose methotrexate. a study of the cases reported to the finnish adverse drug reaction register from 1991 to 1999. *Scand J Rheumatol* 2005; 34:238-41.
11. Ellman MH, Ginsberg D. Low-dose methotrexate and severe neutropenia in patients undergoing renal dialysis. *Arthritis Rheum* 1990;33:1060-1.
12. MacKinnon SK, Starkebaum G, Willkens RF. Pancytopenia associated with low dose pulse methotrexate in the treatment of rheumatoid arthritis. *Semin Arthritis Rheum* 1985;15: 119-26.
13. Bruyn GA, Velthuysen E, Joosten P, Houtman PM. Pancytopenia related eosinophilia in rheumatoid arthritis: a specific methotrexate phenomenon? *J Rheumatol* 1995;22:1373-6.
14. Yang CP, Kuo MC, Guh JY, Chen HC. Pancytopenia after low dose methotrexate therapy in a hemodialysis patient: case report and review of literature. *Ren Fail* 2006;28: 95-7.
15. Kondo H, Date Y. Benefit of simultaneous rhG-CSF and methylprednisolone 'pulse' therapy for methotrexate-induced bone marrow failure in rheumatoid arthritis. *Int J Hematol* 1997;65:159-63.
16. Wall SM, Johansen MJ, Molony DA, DuBose TD Jr, Jaffe N, Madden T. Effective clearance of methotrexate using high-flux hemodialysis membranes. *Am J Kidney Dis* 1996;28:846-54.
17. Murashima M, Adamski J, Milone MC, Shaw L, Tsai DE, Bloom RD. Methotrexate clearance by high-flux hemodialysis and peritoneal dialysis: a case report. *Am J Kidney Dis* 2009;53:871-4.