

## 이구개지단 증후군 1례

영남대학교 의과대학 이비인후과학 교실

최경중 · 이성형 · 은선진 · 송계원

### 서 론

1962년 Taybi에 의해 전신적 골격 이형성증 및 다발성 기형("generalized skeletal dysplasia with multiple anomalies")질환으로 보고된 후 1966년 Dudding 등에 의해 난청(deafness), 구개열(cleft palate), 지단기형(digital anomalies) 등을 특징으로 명명되어진 이구개지단 증후군(Otopalatodigital syndrome)은 드문질환으로 알려져 있으며 대부분이 구개열과 전두부 및 후두부 돌출, 안면 중앙의 평편화, 비저부 함몰, 양측 안와상 융선의 돌출과 같은 특이한 얼굴

모습 그리고 족부 제 2지의 이상장지증과 같은 수족모양으로 인해 쉽게 진단되어 진다.

이 질환은 상염색체 열성 양식으로 유전되는 것이 유력하나, 상염색체 우성양식(autosomal dominant)의 유전에 의해서도 발현되어지며 대부분이 남성에게서 볼 수 있다는 특징을 지니고 있다.

대부분 이구개지단 증후군은 소아과 및 정형외과적 진찰과 청력검사, 단순 X-선 및 측두골 전산화 단층촬영에 의해 확진되어 진다.

본 저자들은 최근 11세 남아에서 발생한 이구개지단 증후군을 체험하였기에 증례를 문헌고찰과 함께 보고하는 바이다.

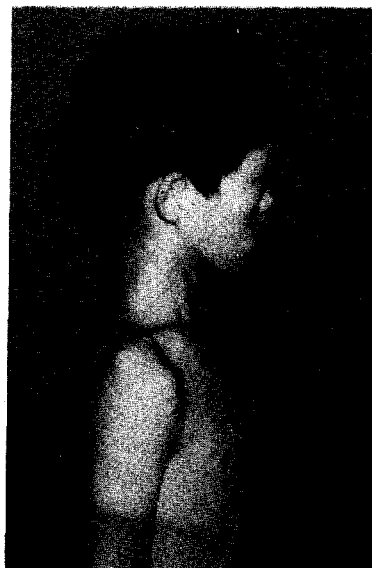
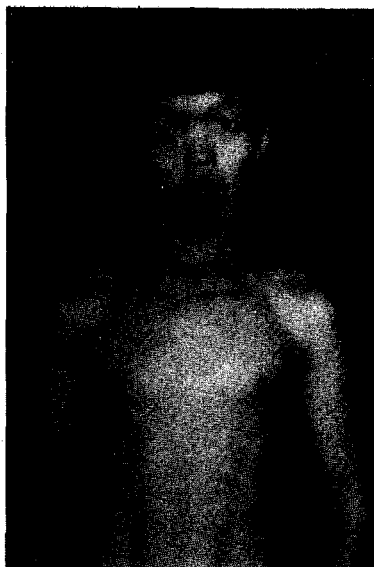


Fig. 1. Photographs showing ocular hypertelorism, frontal bossing, prominent occiput, flattened midface, depressed nose and prominent supraorbital ridge

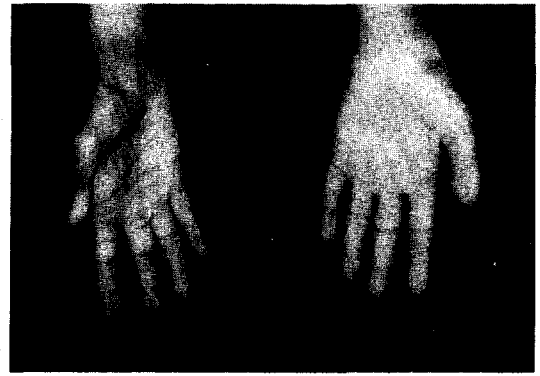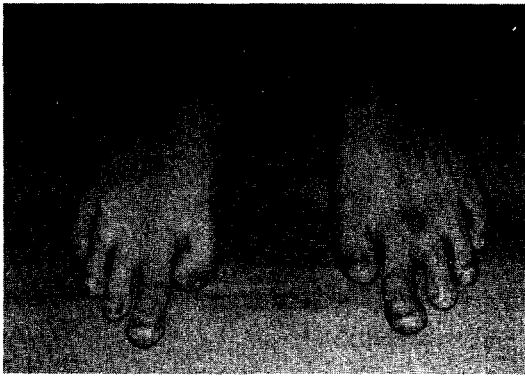


Fig. 2. Photographs showing the abnormally long second toes and shortened distal phalanges

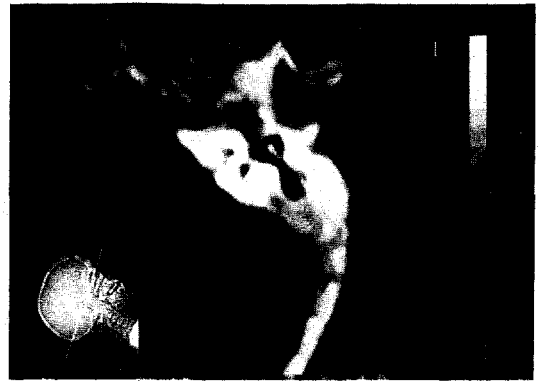
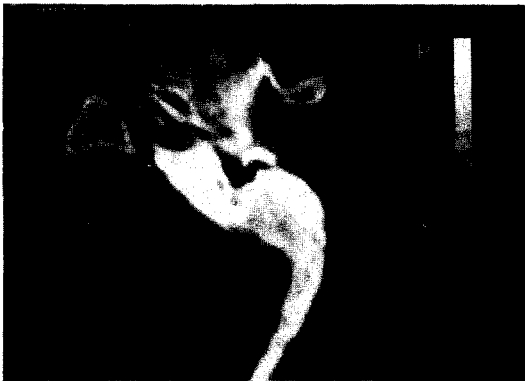
Fig. 3. CT scan of the temporal bone showing contracted antrum, hyperostotic ossicles, and poor pneumatization

### 증례

환자: 정○곤, 11세 남아

초진: 1990년 2월 26일

주소: 유아기부터 지속된 개방성 비음(hypernasality)

가족력: 특기할 사항 없음

기왕력: 구개열로 인한 구개성형술(1984년 포항○○병원)

현병력: 양측난청, 점액성 비루, 개방성 비음, 간혈성 비폐색 외에 이명, 이루, 현훈, 구호흡, 코골음은 없었다.

이학적 소견: 양측고막의 함몰이 관찰되었으

며 양측 안와상 용선의 돌출, 안면 중앙부의 평편화, 후두부의 돌출, 비저부의 함몰, 양안 격리증(Fig. 1), 연구개의 슬후 반흔, 구개수와 구강인두 후벽사이의 넓은 틈이 관찰되었고, 또한 족부 제2지의 이상장지증, 말절골(distal phalax)의 단축(Fig. 2)등이 관찰되었다.

내원시 체중은 30kg(25~50 percentile), 신장은 136.cm(25 percentile)이었다.

검사소견: 내원당시 양측 골/기도의 순음역치평균치는 우측 10/40dB, 좌측 10/60dB이었으며, 고실도 검사상 Type B/Type B(우측/좌측)였으며 혈액검사는 정상소견이었다.

X-선소견: 두개골 X-선상 양측 안와상 용

선의 돌출과 더불어 안면골이 전반적으로 두꺼워져 있었으며 후두부의 돌출도 보였고, 수족부 X-선상 수지 말절골의 단축 및 제 1중족골의 단축이 발견되었다.

측두골 전산화 단층촬영상 유양동의 협소, 합기화의 부진등이 관찰되었다. (Fig. 3)

수술방법: 1990년 8월 31일 양이의 고막절개술 및 인두판(pharyngeal flap)수술을 실시하였다.

## 고 찰

이구개지단 증후군은 대부분 남자에게서 증상 및 징후 발현이 나타나며, 여자에서는 심하지 않은 편이나<sup>1)</sup> 안면 중앙부의 돌출, 안와상 용선의 돌출(특히 측면)이 비교적 잘 나타나며 잠재성 여자인 경우는 후두부 돌출, 구개열, 난청, 심한 치매등은 나타나지 않는 편이다<sup>2)</sup>.

성염색체 열성 양식으로 유전되는 것이 유력하나 상염색체 우성양식으로도 유전된다<sup>3-5)</sup>.

이구개지단 증후군은 전음성 난청, 구개열, 특징적인 얼굴모양과 전신적인 골 이형성증을 특징으로 하며<sup>1-4,6)</sup> 때로는 신경감음성 난청도 드물게 보여진다<sup>7)</sup>.

지능은 평균 지능지수가 75-90으로 약간 저하되어 있는 것이 보통이며<sup>8,9)</sup> 언어 발달도 양이의 전음성난청으로 인해 늦은 편이다<sup>3,9)</sup>.

또한 성장과 발달장애로 인해 대개 신장과 체중이 10 percentile 이하인 경우가 많다<sup>3,8,9)</sup>.

두부소견으로는 양안 격리증(ocular hypertelorism), 전두부 돌출(frontal bossing), 후두부 돌출(prominent occiput), antimongoloid slant of palpebral fissures, 안면 중앙부의 평편화(flattened midface), 비저부 함몰(depressed nose), 양측 안와상 용선의 돌출(prominent supraorbital ridge)등이 있으며<sup>1,3,7,8)</sup> 그외 저위이(low-set ear), 소하악(micrognathia)등이 있다<sup>2,7,8)</sup>.

상하지 소견은 특이하며 전형적인데 특히 수부 말절골의 단축<sup>3,6-8,10)</sup>, 족부 제2지의 이상장지증<sup>3,8)</sup>, 대퇴골의 외만곡증<sup>3,8)</sup>, 양측수부 제5지의 만지증(clinodactyly)이 있다<sup>3,8)</sup>. 흉곽은 작으며 또한 흉부에는 누두흉(pectus excavatum)이 있을 수 있다<sup>3,7,8)</sup>.

청력은 만성 삼출성 중이염과 중이 이소골의 기형성이 어울려 난청을 나타내는 경우가 많은데<sup>3)</sup> 순음청력검사상 30-90dB의 양측성 전음성 난청이 있거나<sup>8,11)</sup>, 약간의 감각신경성 난청과 심한 전음성 난청이 혼합된 혼합성 난청(Air-Bone gap>50dB)<sup>2,8)</sup>이 있기도 하며 전농인 경우도 있다.

혈액검사, 골수검사, 뇌척수액검사, 염색체 검사에서는 비정상소견이 발견되지 않는 것이 대부분이다<sup>8,12)</sup>.

방사선학적 검사상 두개골에서는 양측 안와상 용선의 돌출과 더불어 안면골이 전반적으로 두꺼워져 있으며<sup>3,7,8)</sup>, 접형골 및 유양동의 합기상태가 불량하며<sup>3,7,8)</sup>, 후두부의 돌출, 소하악<sup>3)</sup>도 보여진다.

상지에서는 수지 말절골의 단축, 제5지의 중절골 요골면 단축<sup>3)</sup>이 있으며 하지에서는 제 1족지의 중족골의 단축, 제2중족골의 장지증, 그리고 외반고 및 대퇴골의 외만곡증이 있다<sup>3,8)</sup>.

흉곽에서는 누두흉이 있고 척추에서는 요부 척추경의 단축이 있다<sup>3,8)</sup>.

중이내 추골, 침골은 정상크기이면서 기형적이고, 등골은 정상이기도 하나<sup>3)</sup>, 등골판 고착소견이 있기도 하다. 내이에서는 정원창와의 손실, 와우축의 부분적 손실, 계간중격의 부분적 소실등이 있다<sup>4,13)</sup>.

진단은 구개열, 특이한 수족모양과 전형적인 안면모습으로 쉽게 내릴 수 있으며 Rubinstein-Taybi syndrome, Pyle's disease, 섬유성 골 이형성증, 골화석증과 감별진단해야 한다<sup>3,7,9)</sup>.

치료는 구개열을 재건해주고, 청력 소실은

보청기를 사용하거나<sup>3)</sup>, 기형적 이소골을 대체하는 수술을 고려 할 수 있다<sup>3)</sup>.

### 결 론

저자들은 개방성 비음을 주소로 내원한 11세 남자에서 이구개지단 증후군 1례를 경험하였기에 문헌고찰과 함께 보고하는 바이다.

### 참 고 문 헌

1. Buran, D.J., Duvall A.J., : The otopalatodigital(OPD)syndrome. Arch. Otolaryngol., 85 : 394-399, 1967.
2. Gorlin, R.J., Henden, I., Mich, A.A., et al : The Oto-palato-digital(OPD)syndrome in females. Oral surg., 35 : 218-224, 1973.
3. Langer, L.O. : The roentgenographic features of the oto-palato-digital(OPD)syndrome. Am. J. Roentgenol., 100 : 63-70, 1967.
4. Shi, S.R. : Temporal bone findings in a case of otopalatodigital syndrome. Arch. Otolaryngol., 111 : 119-121, 1985.
5. Turner, G. : Inheritance of the otopalatodigital syndrome. Am. J. Dis. child., 199 : 377, 1970.
6. Gall, J.C., Garn, S.M., Hayward, J.R., et al : oto-palato-digital syndrome : comparison of clinical and radiographic manifestations in males and females. Am. J. Hum. Genet., 24 : 24-36, 1972.
7. Fukuda, O., Oda., M., Takato, T., et al : Otopalato digital syndrome. Annals of Plastic Surgery., 14 : 371-374, 1985.
8. 이철희, 김종선, 신용제 등 : 이구개지단 증후군 1례. 한이인지, 33(4) : 794-797, 1990.
9. Dudding, B.A., Gorlin, R.J., Langer, L.O., : The otopalatodigital syndrome. A new syndrome complex consisting of deafness, dwarfism, cleft palate, characteristic facies and a generalized bone dysplasia. Am. J. Dis. child., 113 : 214, 1967.
10. Gorlin, R.J., Konigsmark, B.W., : Genetic and metabolic deafness. 135-137, saunders, 1976.
11. Taybi, H. : Generalized skeletal dysplasia with multiple anomalies : a note on Pyle's disease. Am. J. Roentgenol., 88 : 450-457, 1962.
12. Bereza, U.L., Garn, S.M., Guire, K.E., et al : Carpal length in children : a useful measurement in the diagnosis of rheumatoid arthritis and some congenital malformation syndromes. Radiology., 129 : 661-668, 1978.
13. Cohen, J.G., Hermel, M.B., Jones, D.T. et al : Familial metaphyseal dysplasia. Am. J. Roentgenol., 70 : 413-421, 1953.
14. Dexter, M.W., Feld, H., Langer, E.M., et al : Familial metaphyseal dysplasia. Radiology., 65 : 206-212, 1955.
15. Gargano, F.P., Papavasilion, C.G., Walls, W.L., et al : Idiopathic nonfamilial acro-osteolysis associated with other bone abnormalities. Am. J. Roentgenol., 83 : 687-691, 1960.
16. Greenberg, B.E., Street, D.M., : Idiopathic non-familial acro-osteolysis. Radiology., 69 : 259-262, 1957.
17. Holt, J.F., Mori, P.A., : Cranial manifestations of familial metaphyseal dysplasia.

- Radiology., 66 : 335-343, 1956.
18. Neuhauser, E. B. D. : Growth, differentiation, and disease. : Caldwell lecture, 1952. Am. J. Roentgenol., 69 : 723-737, 1953.
19. Rubinstein, J. H., Taybi, H., : Broad thumbs and toes and facial abnormalities. Am. J. Dis. Child., 105 : 558-608, 1963.
20. Schwarz, E. : Craniometaphyseal dysplasia. Am. J. Roentgenol., 84 : 461-466, 1960.

-Abstract-

## A Case of Otopalatodigital Syndrome

Kyeong Jong Choi, Sung Hyung Lee,  
Sun Jin Eun, and Kei Won Song

*Department of Otolaryngology  
College of Medicine, Yeungnam University  
Taegu, Korea*

In 1962, a case of "generalized skeletal dysplasia with multiple anomalies" was reported by Taybi as a new clinical syndrome. The most characteristic features of the syndrome seemed to be hearing loss, cleft palate and peculiar digital anomalies, so, the syndrome designated as otopalatodigital syndrome by Dudding, et al.

Recently, The authors have experienced a case of OPD syndrome who visited Yeungnam University Hospital with the chief complaint of hypernasality, and underwent pharyngoplasty for correction of VPI.

We present here a new case and review the literature on the subject.

Key word : Otopalatodigital syndrome.