영남의대학술지 제8권 제1호
The Yeungnam Univ. Med. J.
Vol. 8, No. 1, June 1991.

뇌졸중에 의한 핵간 안운동 마비 6례 : 자기공명영상 소견을 중심으로

영남대학교 의과대학 신경과학교실

김숙회 · 이영기 · 하정상 · 변영주 · 박충서

영남대학교 의과대학 진단방사선과학교실

김 선 용

서 론

중추 신경계 질환의 병변위치를 찾는데 많은 도움을 주는 여러가지 형태의 안소견중 3번 뇌신경핵과 6번 뇌신경핵사이의 내측종속(Medial Longitudinal Fasciculus)에 병변이 있을때 나타나는 핵간 안운동 마비(Internuclear Ophthalmoplegia)는 환측반대편 주시시 환측 안구의 내전(Adduction)장애와 함께 반대편 외전된 안구에 안진(Nystagmus)이 나타나는 것을 특징으로 하고 있으며, 양측 내측종속에 함께 병변이 있을 때에는 양안모두에 내전장애와 외전시 안진을 보인다.

핵간 안운동 마비를 가진 환자에서 원인병변에 대한 많은 연구와 보고가 있었으며, 양측성인 경우에는 다발성 경화증이, 일측성인 경우에는 뇌졸중이 가장 흔한 원인병변으로 알려져 있다. 우리나라에서는 다발성 경화증 3례, 뇌졸중 9례에 의한 12례의 임상적 고찰[1]이 있었으며 결핵성 뇌막염에 의한 일측성 핵간 안운동 마비[2]와 양측성 핵간 안운동 마비[3]가 각 1례 정도만 보고된 바 있으나, 뇌졸중에 의한 핵간 안운동 마비를 자기공명영상 소견을 중심으로 하여 보고한 예는 아직 없다.

저자들은 1990년 1월부터 12월까지 본원 신경과에 입원한 핵간 안운동 마비를 보인 7명의 환자중 다발성 경화증이 의심되는 한 명을 제외한 6명은 임상소견과 자기공명영상 소견으로 뇌졸중에 의한 핵간 안운동 마비로 진단되었기에 문헌 고찰과 함께 보고하는 바이다.

증 례

증례 1

환자 : 손○인, 남자 76세

주소 : 현기증과 구어장애

현병력 : 내원 10일전 갑자기 발생한 현기증과 구어장애가 있었으며, 이 증상은 30분 내에 완전히 회복되었다. 내원 2일전 다시 현기증, 구어장애와 함께 몸이 오른쪽으로 쏠렸으며, 우측 상 · 하지에 어둔함을 느꼈고 좌측의 경한 안검하수 소견을 보였다.

과거력 및 가족력 : 20년전 폐결핵을 앓은 적 있으며, 약 1년간 항결핵제를 복용하였다.

이학적, 신경학적 소견 : 의식은 청명하였으나, 좌안의 경한 안검하수와 우측방 주시시 좌

안의 내전장애와 우안의 안진소견이 있었으며, 폭주장애도 있었다(Fig. 1A, 1B).

소뇌증상으로 지비시험, 종슬시험, Tandom 보행, 교대운동에서 우측에서 어둔함을 보였다.

Fig. 1A. On right lateral gaze.

Fig. 1B. On left lateral gaze.

검사소견 : 심전도상 우심실의 비대소견이 있었으나, 심초음파에서 기질적 심장병변은 없었고, 고지질혈증이 있었다.

방사선 소견 : 증상발현 후 4일만에 찍은 자기공명영상 소견에서 T_2 상에서 좌측 중뇌의 적핵후방부의 내측종속위치 (Fig. 1C), 좌측중뇌의 뇌각부위(Fig. 1D), 그리고 좌측연수의 상부측방 (Fig. 1E)에서 고신호강도를 보이며 T_1 상에서 미미한 저신호강도 혹은 변화없음을 보였다(Fig. 1F, Fig. 1G).

이 환자의 핵간안운동 마비는 좌측 중뇌의 내측종속을 침범하여 생긴 것으로 사료된다.

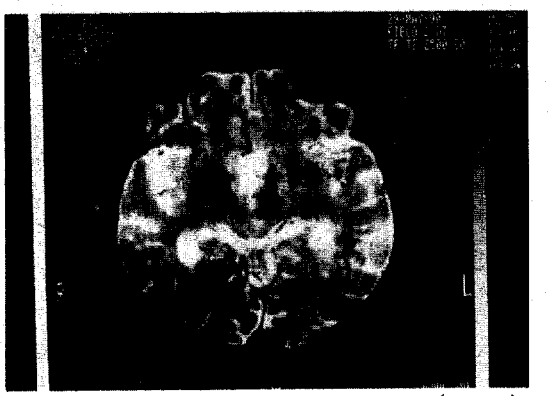

Fig. 1C. High signal density on left MLF (T_2W I).

Fig. 1D. High signal density on left cerebral peduncle (T_2W I).

Fig. 1E. High signal density on left pons (T_2W I).

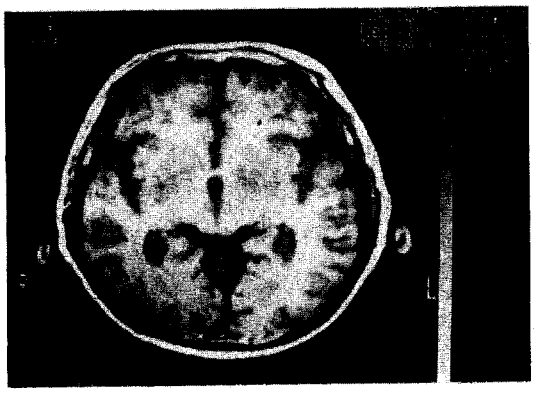

Fig. 1F. Low or Isosignal density on left MLF (T_1 WI).

Fig. 1G. Low or Isosignal density on left cerebral peduncle (T_1WI).

Fig. 1H. Low or Isosignal density on left pons (T_1 WI).

증례 2

환자 : 김○택, 남자 49세

주소 : 현기증과 보행장애

현병력 : 내원 4일전 자고 일어나서 갑자기 현기증과 우측방 주시시에 복시를 느껴 입원한 환자로서, 보행장애와 오심증상이 있었다.

과거력 및 가족력 : 4년전 고혈압 진단받고, 그 이후 간헐적으로 항고혈압제를 복용하였다.

이학적, 신경학적 소견 : 우측방 주시시 좌안의 내전(Adduction)장애와 함께 우안의 안진(Nystagmus)소견이 있었으며 폭주장애는 없었다.

Tandom 보행시 오른쪽으로 쏠렸다.

검사소견 : 고지질혈증이 있었다.

방사선 소견 : 증상 발현 후 9일만에 찍은 자기공명영상 소견에서 T_2상에서 좌뇌교의 제4뇌실 앞쪽 내측종속위치와 우뇌교의 뇌교저위치에서 고신호강도를 보이며 (Fig. 2A), T_1상에서 같은 부위에 저신호강도를 보였다(Fig. 2B). 시상 (Sagittal section)에서도 뇌교위치에서 저신호강도를 보였다(Fig. 2C),

이 환자의 핵간안운동 마비는 좌뇌교의 내측종속을 침범하여 생긴것으로 사료된다.

Fig. 2A. High signal density on left MLF & right basis pontis (T_2WI).

Fig. 2B. High signal density on left MLF & right basis pontis (T_1W I).

Fig. 2C. Low signal density on pons (T_1W I. Sagittal section).

증례 3

환자 : 최○근, 남자 61세

주소 : 현기증과 복시

현병력 : 내원 1일전 갑자기 현기증과 좌측방 주시시 복시를 느껴 입원한 환자로서, 동반된 두통이 있었으며 그 외 구어장애나 연하장애, 근력 및 감각장애는 없었다.

과거력 및 가족력 : 3년전 당뇨병을 진단받고 경구용 혈당저하제를 복용하였다.

이학적, 신경학적 소견 : 좌측방 주시시 우안의 내전장애와 좌안의 안진소견이 있었으며 폭주장애가 있었다.

검사실 소견 : 공복시 그리고 식사 2시간후에 혈당이 각각 233/367이었으며, 뇌청각유발전위검사(BAEP)에서 뇌교 좌측과 우측 모두에서 느린반응을 보였다.

방사선 소견 : 증상발현 후 5일만에 찍은 자기공명영상 소견에서 T_2상에서 우뇌교의 제4뇌실 앞 내측종속위치에 고신호강도를 보이나(Fig. 3A), T_1상 sagittal section에서 뇌교에 저신호강도를 보였다(Fig. 3B)

이 환자의 핵간안운동마비는 우뇌교의 내측종속을 침범하여 생긴것으로 사료된다.

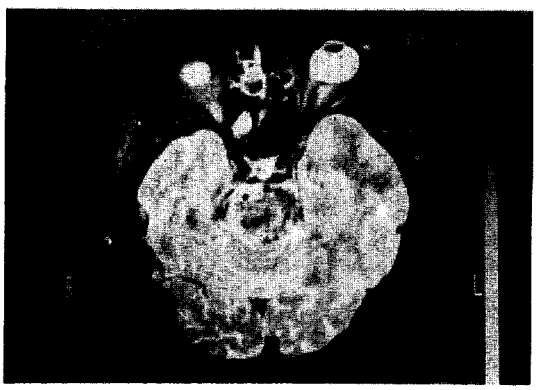

Fig. 3A. High signal density on right MLF (T_2W I).

Fig. 3B. Low signal density on pons (T_1W I Sagittal section).

증례 4

환자 : 최○기, 남자 55세

주소 : 현기증과 좌 안검하수

현병력 : 내원 1일전 갑자기 현훈, 좌 안검하수와 함께 좌 측방 주시시 복시증상이 있어서 내원하였다.

과거력 및 가족력 : 3년전 고혈압을 진단받고, 불규칙적으로 항고혈압제를 복용하였으며 4개월전 척추뇌저동맥부전증으로 본원에 입원한 적이 있었다.

이학적, 신경학적 소견 : 좌측방 주시시 우안의 내전장애와 좌안의 안진소견이 있었고 폭주가능하였으며, 좌안검하수 소견이 있었다.

검사실 소견 : 고지질혈증이 있었다.

방사선 소견 : 증상발현후 2일만에 찍은 자기공명영상 소견에서 T_2상 우뇌교의 제4뇌실 전방의 내측종속위치와 좌뇌교의 뇌교저에서 고신호강도를 나타내고(Fig. 4A), T_1상에서 같은 영역에 등신호 혹은 저신호 강도를 나타내며(Fig. 4B), 시상(Sagittal section)에서 뇌교부위에 저신호 강도 나타내었다(Fig. 4C).

이 환자의 핵간 안운동 마비는 우측뇌교의 내측종속을 침범하여 생긴것으로 사료된다.

Fig. 4A. High signal density on right MLF and left basis pontis (T_2W I).

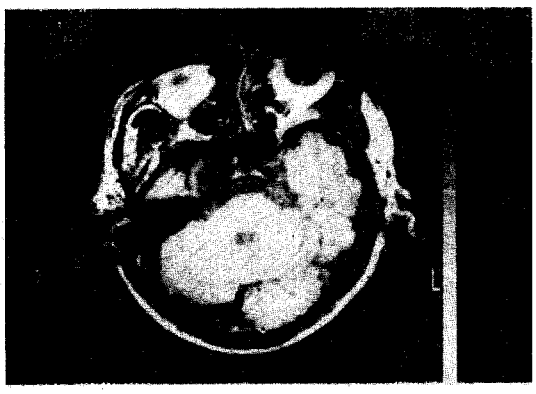

Fig. 4B. Isosignal density on right MLF ans low signal density on left basis pontis (T_1W I).

Fig. 4C. Low signal density on pons (T_1W I Sagittal setlon).

증례 5

환자 : 김○종, 남자 68세

주소 : 의식혼탁, 구어장애 및 연하곤란

현병력 : 내원 15일전 목욕하다가 갑자기 시력이 흐려지고, 우측 상하지의 허약증상을 보이다가 내원 7일전, 연하곤란, 구어장애와 함께 의식이 혼미해져서 다른 병원을 거쳐 응급실을 통해 입원하였다.

과거력 및 가족력 : 수년전 개인의원에서 심장이 나쁘다는 얘기는 들었지만, 특별한 치료없이 지내왔었다.

이학적, 신경학적 소견 : 내원 당시의 혼미한 의식이 약1주일 후 기면상태가 되었으나 좌측방

주시시 우안의 내전장애와 좌안의 안진, 우측방 주시시 좌안의 내전장애와 우안의 안진을 보이는 양측성 핵간안운동마비증상이 내원 1주일 후에도 지속되었으며 폭주는 가능하였고 우측안면의 말초성 안면신경마비증상과 양측 구역반사장애를 보였다. 근력은 우측 상·하지 모두 등급 3정도 였으며, 반사는 우측 Babinski징후가 양성이었다.

검사실 소견 : 심전도상 심실반응이 조절되는 심방세동이 있었으며 심초음파도상 등급 II의 대동맥역류 소견이 있었다.

방사선 소견 : 내원 5일째 (첫 증상 발현 20일째, 두번째 증상 발현 8일째) 찍은 자기공명영상 소견에서 T_2상 우뇌교와 좌뇌교의 후방부에

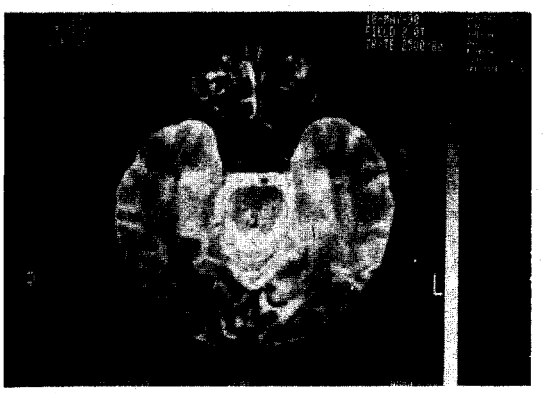

Fig. 5A. Multiple high signal density on both posterior pons (T_1W I).

Fig. 5B. Multiple high signal density on left midbrain (T_2W I).

Fig. 5C. Multiple high signal density on both posterior pons (T_1W I).

Fig. 5D. Multiple high signal and isosignal density on left midbrain (T_1W I).

그리고 좌 중뇌에 다수의 고신호강도를 보이고 (Fig. 5A, 5B), T_1상 같은 위치에서 고신호강도 및 등신호강도를 보였다(Fig. 5C, 5D).

이 환자에서는 다수의 출혈성 뇌졸중이 의심되며 양측성 핵간안운동 마비는 양측뇌교의 내측종속을 침범하여 생긴것으로 사료된다.

증례 6

환자 : 박○자, 여자 56세

주소 : 현기증 및 복시

현병력 : 내원 1일전 갑자기 시작된 현기증과 복시를 느껴 입원한 환자로서 우안검하수 소견이 있었다.

과거력 및 가족력 : 수년전 고혈압을 진단 받았으며, 계속적인 투약은 하지 않았다.

검사실 소견 : 별 특이 사항 없었다.

이학적, 신경학적 소견 : 우안검하수 소견과 좌측방 주시시 우안의 내전장애와 좌안의 안진이 있었으며 폭주장애도 동반되었다.

방사선 소견 : 증상발현 후 2일째 찍은 자기공명영상 소견에서 별 특이 사항이 발견되지 않았다.

고 찰

뇌교에서 내측종속의 중상부는 기저동맥의 방정중동맥지(Paramedian branch)를 통해서 혈액공급을 받는다[4].

Cogan은 핵간 안운동 마비를 Anterior and Posterior type으로 구분하였으며, 자발적인 내전이 없음에도 불구하고 폭주가 유지되면서 내측종속 병변이 안운동핵의 하부에 위치하면 Posterior type으로 명명하였다[5,6].

Anterior type에서는 폭주운동이 장애된다[7]. 하지만, 폭주운동의 장애가 반드시 동안신경의 내직근핵(Medial rectus nucleus)을 포함하는 상부의 병변을 의미하는 것은 아니다[8]. 본 증례 3의 경우도 자기공명상에서 우뇌교부위에서 병변이 발견되고 중뇌에서는 발견되지 않았지만, 폭주장애가 함께 동반된 예 였다.

핵간안운동 마비의 병리 생리학적 기전은 중뇌, 뇌교에서 대부분 Intraaxial pathologic change 이지만[5], 드물게는 경막하혈종같은 Extraaxial change에 의해 뇌간을 누름으로써 유발시킬 수도 있다. 그러므로 핵간안운동 마비는 Primary intraaxial disorder의 질병특유의 (Pathognomonic)증후는 아니라고 보고된 바 있다[9].

핵간안운동 마비에서 외전하는 안구의 이상은 반대편 안구의 내전장애를 보상하기 위한 적응의 한 방편이 되는 과정이라고 하며, 이는 Hering's law로 뒷받침 된다[10]. 내측종속에 가역적인 차단을 일으켜 내측종속에 의해 전달되는 이접운동(Vergence)신호를 알기 위해 10% Lidocaine hydrochloride를 주입하는 방법이 시도되었다. 이에 따르면 내측 종속 차단의 반대편 눈에도 단속성 운동(Sacchadic movement)와 수평추적 안운동(Persuit movement)는 정상이었고, 안운동이 적응되기전 즉시 관찰한 결과 반대편 눈에서 수평외전안진이 보이지 않는다[11].

핵간 안운동 마비를 일으키는 여러 원인 질환의 빈도와 성상에 대해서는 19세기후반부터 많은 연구와 보고가 있었으며, 1974년 Gonyea의 정리에 의하면 혈관장애와 관련된 보고가 예전보다 증가되었음을 알 수 있다[12].(도 1)

본 교실에서도 최근 1년간 경험한 7례의 핵간 안운동 마비중 다발성 경화증이 의심되는한 례를 제외한 6례중, 5례는 자기공명영상 소견에서 뇌경색 및 뇌출혈이 의심되는 뇌졸중에 의한 경우였다. 가장 흔한 원인인 혈관성 병변, 다발성 경화증 외에도 핵간 안운동 마비를 일으키는 원인을 살펴보면 뇌간종양의 초기 증상으로[6,13], 외상[14], 뇌수종[15], 척추강내 화학요법과 두개방사선 요법후[16], 혈관조영색전술후[17], Phenothiazine intoxication 후[18], 그 밖에도 기관지암에 의한 방종양성(Paraneoplastic)증상으로 Arnold-chiari malformation, 결절성 동맥주위염, 매독, 아급성 심내막염, 뇌염, Wernicke 증후군, 중추신경계의 Cryptococcosis와 관련된 보고들이 있다. 그리고, 후천성 면역결핍증 환자에서도 핵간안운동 마비증상이 보이면서 빠른 신경학적 악화소견을 보인 예가 보고되었다[19].

전산화 단층 촬영 소견이 대부분의 두개내 질환에 좋은 진단방법이었지만 자기공명영상소견은 많은 장점을 가진 좋은 진단 방법이 된다. 특히 다발성 경화증, 후두개와의 병변 혹은 시상(Sagittal)의 조명이 필요할 때는 더욱 그러하다[20]. 모든 핵간안운동 마비는 외전장애나 폭주장애의 동반유무에 관계없이 자기공명영상

Table 1. Incidence of inernuclear ophthalmoplegia*

	1959 Smith and Cogan		1970 Cogan		1971 Fotzch		1974 Gonyea	
	%	No.	%	No.	%	No.	%	No.
Bilateral	50	29/58	46	44/95	45	34/75	57	41/72
Unilateral	50	29/58	54	51/95	55	41/75	43	31/72
Vascular	36	21/58	40	38/95	9	7/75	46	33/72
MS	57	33/58	41	39/95	72	54/75	44	33/72
Other	7	4/58	19	18/95	19	14/75	10	7/72
Bilateral With MS	48	28/58	36	34/95	35	26/75	36	26/72
Unilateral, Vascular	36	21/58	37	35/95	7	5/75	29	21/72
Bilateral, Vascular	0	0/58	3	3/95	3	2/75	17	12/72
Unilateral With MS	9	5/58	5	5/95	37	28/75	8	6/72
Unilateral, other causes	5	3/58	12	11/95	11	8/75	6	4/72
Bilateral, other causes	2	1/58	7	7/95	8	6/75	4	3/72
Bilateral causes								
MS	97	28/29	77	34/44	76	26/34	63	26/41
Vascular	0	0/29	7	3/44	6	2/34	29	12/41
Other	3	1/29	16	7/44	18	6/34	7	3/41
Unilateral cases								
MS	17	5/29	10	5/51	68	28/41	19	6/31
Vascular	72	21/29	69	35/51	12	5/42	68	21/31
Other	10	3/29	22	11/51	20	8/41	13	4/31
Vascular								
Unilateral	100	21/21	92	35/38	71	5/ 7	64	21/33
Bilateral	0	0/21	8	3/38	29	2/ 7	36	12/33
MS								
Unilateral	15	5/33	13	5/39	52	28/54	19	6/32
Bilateral	85	28/33	87	34/39	48	26/54	81	26/32
Other								
Unilateral	75	3/ 4	61	11/18	57	8/14	57	4/ 7
Bilateral	25	1/ 4	39	7/18	43	6/14	43	3/ 7

*From Gonyea EF. Bilateral INO, Arch Neurol, 1974.

에서 비슷한 모양을 나타낸다. 핵간안운동 마비를 가진 환자들에서 병변은 내측종속만을 침범한 것이 아니고, 중뇌와 뇌교의 인접구조물들을 흔히 침범하였으며 핵간안운동 마비의 임상적 심각도와 외전장애 혹은 폭주장애의 기원에 대해서는 아직도 의문점이 있다고 한다.

또한 핵간안운동 마비에서 느린 외전속도를 가지는 경우, 내측종속 주위조직의 기능적 장애의 정도에 달려 있으리라고 시사되지만, 현재의 자기공명상 기술로는 기능장애의 정도를 결정짓기가 힘이 든다[21].

본 신경과 교실에서 경험한 6례의 핵간안운동

마비로 뇌졸중에 의한 핵간 안운동 마비의 특징을 논하기는 어려움이 있지만, 자기공명영상 소견을 정리해보면

I 자기공명영상에서 병변이 발견된 경우가 5례 였고

II 일측성과 양측성이 각 5례 및 1례 였고

III 병변성상이 뇌경색증, 뇌출혈이 각 4례 및 1례였으며

IV 병변위치가 중뇌, 뇌교가 각 1례 및 4례였으며, 중뇌에서 발생한 1례는 폭주장애가 동반되었으며, 뇌교에서 발생한 4례중 중례 3의 경우는 폭주장애가 동반되었다.

V 자기공명에서 병변이 발견된 5례는 모두 내측종속외에 다른 위치에서도 병변이 발견되었다.

결 론

핵간 안운동 마비의 원인이 되는 병변부위와 병변성상을 밝히는데, 임상소견과 더불어 많은 도움을 준 자기공명영상 소견으로, 뇌졸중에 의한 핵간안운동 마비로 진단된 6례를 경험하였기에 문헌고찰과 함께 보고하였다.

참 고 문 헌

1. 김지영 · 최일생 · 김기환 : 핵간마비 12례의 임상적 고찰. 대한 의학 협회지, 26 : 250—253, 1983.
2. 한설희 · 이상복 · 명호진 : 결핵성 뇌막염 환자에서 보인 일측성 핵간 안운동 마비 1례. 대한신경과학회지, 4 : 129—132, 1986.
3. 김창우 · 이현섭 · 배성욱 : 결핵성 뇌막염 의한 양측성 핵간 안운동 마비 1례. 대한신경과학회지, 5 : 81—83, 1987.
4. Ross, A.T., and Demyer, W.E. : Isolated syndrome of the medial longitudinal fasciculus in man. Arch of Neurology., 15 : 203—205, 1966.
5. Cogan, D.G., Kubk, C.S., and Smith, W.L. : Internuclear ophthalmoplegia : Report of eight clincal cases with one postmortom study. Arch of ophthalmology., 44 : 783—796, 1950.
6. Cogan, D.G., and Wray. S.H. : Internuclear ophthalmoplegia as an early sign of brainstem tumors. Neurology., 20 : 629—633, 1970.
7. Kupfer, C., and Cogan, P.G. : Unilateral internuclear ophthalmoplegia : A clinicopathological case report. Arch Ophthalmology., 75 : 484—489, 1966.
8. Walsh & Hoyt : Clinical Neuroophthalmology chapt 35, Topical diagnosis of neuropathic ocular motility disorders., 1985.
9. Devereaux, M.W., Brust, J.C.M., and Keane, J.R. : Internuclear ophthalmoplegia caused by subdural hematoma. Neurology., 29 : 251—255, 1979.
10. Zee, D.S., Hain, T.C., and Carl, J.R. : Abduction nystagmus in internuclear ophthalmoplegia. Ann Neurology., 21 : 383—388, 1987.
11. Gamlin, P.D.R., Gnadt, J.W., and Mays. L.E. : Lidocaine—induced unilateral internuclear ophthalmoplegia : Effects on convergence and conjugate eye movement. Journal of Neurophysiology., 62 : 82—95, 1989.
12. Gonyea, E.F. : Bilateral internuclear ophthalmoplegia, Association with occulusive cerebrovascular DS. Arch Neurology., 31 : 168—173, 1974.

13. Troost, B.T., Martinez, J., Abel, L.A., and Heros, R.C. : Upbeat nystagmus snd internuclar ophthalmoplegia with brainstem glioma. Arch Neurology., 37 : 456, 1980.
14. Rich, J.R., Gregorins, F.K., and Hepler, R.S : Bilateral internuclear ophthalmoplegia after trauma. Arch Ophtalmology., 92 : 66-68, 1974.
15. Tomoyuki, N., Norigiko, T., Yoshimitsu, and Satosi, M. : Bilateral internuclear ophthalmoplegia due to hydrocephalus. Neurosurgery., 17 : 822-824, 1985.
16. Lepore, F.E., and Nissenblatt. M.J. : Bilateral internuclear ophthalmoplegia afrer intrathecal chemotherapy and cranial irradiation. American Journal of Ophthalmology., 92 : 852-853, 1981.
17. Cahill, D.W., Salcman M., Hirsch D., and Rao CVGK : Unilateral internuclear ophthalmoplegia due to angiographic embolism through a primitive trigeminal artery. Neurology., 31 : 751-753, 1981.
18. Cook, F.F., Davis, R.C.T., and Russo, L.S. : Internuclear ophthalmoplegia caused by phenothiazine intoxication. Arch Neurology., 38 : 465-466, 1981.
19. Shermom, M.D., Allinson, R.W., Darragh, J.M., and Simons, K.B. : Intermuclear ophthalmoplegia in acguired immune deficiency syndrome. Annals of ophthalmology., 21(8) : 294-295, 1989.
20. Salmovits, T.L., and Gardner, T.A. : Neuroimaging in neuroophthalmology. Ophthalmolgy., 96 : 555-568, 1989.
21 Bronstein, A.M., Rudge, P., Gresty, M.A., Boulay, G.D., and Mowis, J. : Abnormalities of horizontal gaze. Clinical oculographic and magnetic resonance imaging findings, II Gaze palsy and internuclear ophthalmoplegia. Jounrnal of Neurology, Neurosurgery, and Psychiatry., 53 : 200-207, 1990.

—Abstract—

MR Imaging of Internuclear Ophthalmoplegia due to Cerebrovascular Diseases.

Suk Hee Kim, Young Ki Lee, Jung Sang Hah,
Young Ju Byun, and Choong Suh Park

Department of Neurology
College of Medicine, Youngnam University
Taegu, Korea

Sun Yong Kim

Department of Diagnostic Radiology
College of Medicine, Youngnam University
Taegu, Korea

Internuclear ophthalmoplegia is a conjugated gaze disorder characterized by impaired adduction on the side of a lesion involving the medial longitudinal fasciculus with dissociated nystagmus of the other abducting eye.

Six patients with INO(who had clinical cerebrovascular diseases) underwent MR imaging and the results were as follows :

1. The MLF lesions were identified by MR imaging in 5 cases
2. The ratio of unilateral INO to bilateral INO was 5 : 1
3. The nature of lesions was infarction in 4 cases and hemorrhage in 1 case
4. The sites of MLF lesion were in the midbrain in 4 cases and in the pons in 1 case
5. All 5 cases of INO identified by MR imaging had other lesion sites in additon to MLF lesion.

Key word : INO(Internuclear ophthalmoplegia), Cerebrovascular disease, MR imaging