

## 태변성 복막염 3례

영남대학교 의과대학 소아과학교실

이영환 · 안수호 · 신손문

영남대학교 의과대학 외과학교실

허 영 수

### 서 론

태변성 복막염은 태아 출생전이나 신생아 초기에 폐쇄성 병변이나 기형등의 원인에 의해 주로 소장 및 드물게 다른 위장관에 천공이 발생, 천공된 부위를 통한 복강내 무균성 태변이 누출되어 발생하는 비세균성 복막염이다<sup>1)</sup>.

이 질환은 1761년 Morgagni에 의해 처음 기술되었으며<sup>2)</sup>, 생존율은 처음에 극히 불량하였으나 1943년 Agerty에 의해 수술후 생존한 첫 예가 보고되었고<sup>3)</sup>, 최근에는 생존율이 꾸준히 증가하여 거의 75%에 이르고 있으며<sup>4)</sup>, 한국에서도 10여례 보고된 바 있다<sup>5-9)</sup>.

저자들은 영남대학교 의과대학 부속병원 소아과에 복부팽만과 구토를 주소로 입원한 각각 생후 1일 및 2일된 남아에서 태변성 복막염으로 진단된 3례를 경험하였기에 문헌고찰과 함께 보고하는 바이다.

### 증 례

#### 증례 1

환아 : 윤○○아기, 생후 1일, 남아  
주소 : 생후 3시간째 부터 시작된 구토 및 복

#### 부팽만

출산력 : 제태기간 41주 6일, 체중4220gm

가족력 : 특이사항 없음

이학적 소견 : 전신상태는 비교적 양호하였고

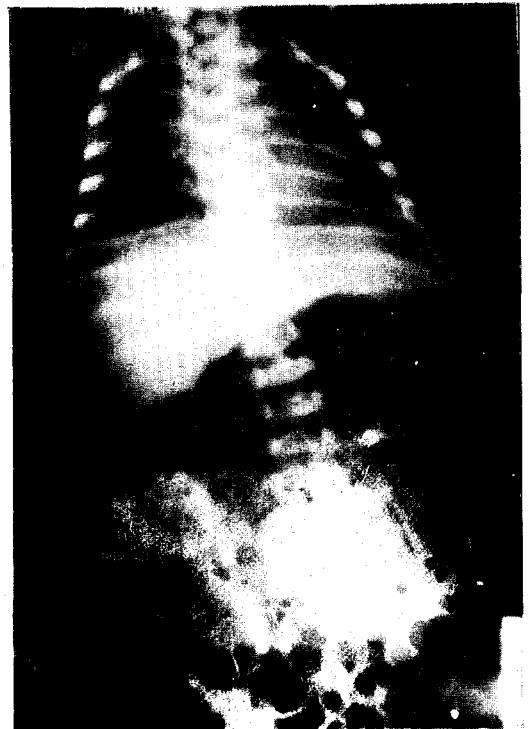


Fig. 1. Plain abdominal X-ray shows multiple calcific density and gaseous dilatation of the small bowel. (Case 1)

신체의 기형은 관찰되지 않았다. 호흡음은 깨끗하였고, 심음도 규칙적이고 잡음은 청진되지 않았다. 복부는 팽만되어 있었으며 장운동은 거의 청진되지 않았고 촉진되는 종괴물도 없었다.

검사소견: 단순 복부 방사선 검사상에서 다발성 석회화 현상과 air-fluid level이 나타났으며, 복부 초음파 검사상에서도 다발성 석회화 현상이 관찰되었다(Fig. 1). 전해질의 불균형이나 감염증의 소견은 없었다.

수술소견: 전반적으로 소장의 팽창된 (지름이 약 3cm) 소견과 microcolon이 관찰되었고, 회맹부에서 상방 2cm와 4cm 부위에 각각 지름 5mm, 7mm의 천공이 관찰되었다. 환부는 부분 절제술 후 end-to-end anastomosis 하였다.

치료 및 경과: 수술 후에도 복부팽만과 구토가 지속되었으며, 항생제 치료에도 불구하고 폐혈증이 발현되었고 입원 7일째 자진 퇴원하였다.

## 증례 2

환아: 김○○아기, 생후 1일, 남아

주소: 복부팽만 및 호흡 곤란

출산력: 재태기간 33주 4일, 체중 2970gm,  
Apgar score: 3/6점

가족력: 특이사항 없음

현병력: 산모의 산전 태아 초음파 검사상에서 산모의 양수과다증과 태아의 복수가 관찰되어(Fig. 2) 제왕절개술로 유도분만하였다.

이학적 소견: 병색이 짙었으며 호흡부전증이 있었다. 두부 기형은 없었으며, 흉부청진상에서 수포음이 들렸고 통기성은 좋지 않았다. 심음은 규칙적이었고 잡음은 없었다. 복부는 심하게 팽만된 상태였으며 shifting dullness가 있었으나 muscle guarding 이나 tenderness는 없었다. 장운동은 전혀 청진되지 않았으며 좌측상복부에서 4cm×3cm 정도의 종물이 촉진되었다. 양측성 음낭수종이 관찰되었고, 경증의 부종이 관찰되

었다.

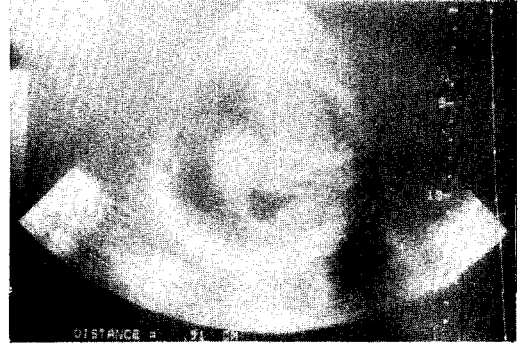


Fig. 2. Ultrasonogram shows distended abdomen with ascitic fluid in a fetus. (Case 2)

검사소견: 단순 복부 방사선 검사와 초음파 검사상에서 석회화현상 및 다량의 복수가 관찰되었다(Fig. 3). 복수의 생화학적 분석에서 백혈구수 200/HPF(100% 미성숙형), 총단백질 3.1gm/dl, glucose 90mg/dl, pH 7.5, LDH 396

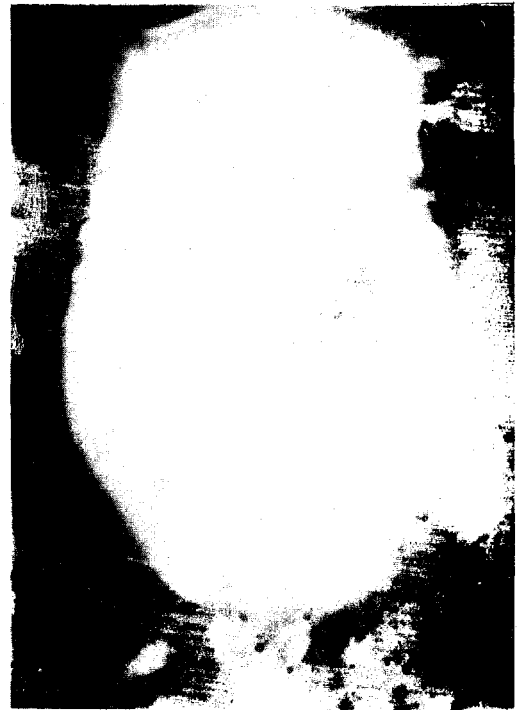

Fig. 3. Plain abdominal X-ray shows over-distended with ascitic fluid (Case 2)

IU/L, amylase 12U/dl, 그램 염색상에서 그램 음성 간균이 관찰되었고, 복수 배양검사상에서는 다수의 대장균이 자랐다. 전해질 검사상에서 저칼슘혈증, 고칼륨혈증, 저나트륨혈증이 나타났다.

수술소견 : 전반적으로 소장은 팽창되어 있었고, microcolon이 관찰되었다. 회맹부상방 5cm 부위에 지름 1mm의 천공이 관찰되었으며, 약 300 cc 가량의 태변이 섞인 복수가 차있었다. 환부는 부분절제술 후 end-to-end anastomosis 하였다.

치료 및 경과 : 수술 후 복부팽만은 없어졌으나, 인공호흡기 치료로 인한 합병증으로 수술 후 3일 째에 기흉이 발생하였다. 정맥내 영양 요법과 항생제 치료를 받았으나, 수술 후 2주 째 부터 복부팽만과 심부정맥이 다시 관찰되었고, 장유착으로 인한 장폐쇄로 첫번째 수술 후 17일 째에 재수술을 시행했으나, 재수술 후 7일 째에 심장마비로 사망했다.

증례 3

환아 : 권○○애기, 생후 2일, 남아  
주소 : 생후 6시간째 부터 시작된 복부 팽만 및 구토

출산력 : 제태기간 40주, 체중 3000mg, 첫번째 아기

현상력 : 상기 주소로 개인 종합 병원에서 단순 복부 방사선 검사상에서 '기복(Pneumoperitoneum)'이 관찰 되어 후송되어 왔다.

가족력 : 특이사항 없음

이학적 소견 : 신체적 기형은 없으나 병색이 아주 심했다. 호흡음은 깨끗하였고, 심음은 규칙적이고 잡음은 청진 되지 않았다. 복부는 팽만되어 있었고 장운동은 감소되어 있었으며, 촉진되는 종물은 없었다.

검사소견 : 단순 복부 방사선 검사와 초음파 검사상에 복수나 석회화 현상은 없었으며, 단지

복강내 공기만 관찰되었다(Fig. 4). 전해질 검사상에서 저칼륨혈증과 저나트륨혈증이 관찰되었다.

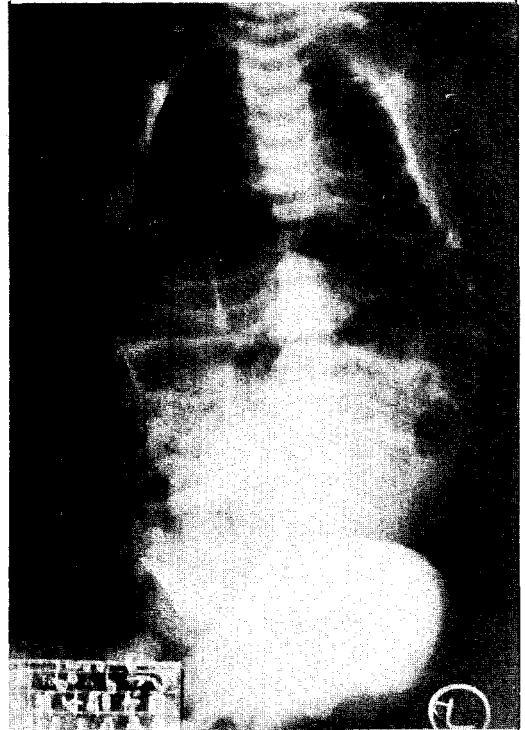


Fig. 4. Pneumoperitonium was checked in plain abdominal X-ray. (Case 3)

수술소견 : 소장의 전반부 1/2정도에서 심한 괴사현상이 관찰되었고, microcolon과 삼출성 용액이 300cc 정도 관찰되었고, 회맹부 상방 60 cm 부위에 지름 10mm 정도의 천공부위가 있었다. 수술은 소장의 약 2/3를 절제하고, Bishop-Koop operation을 하였다.

경과 및 치료 : 항생제 및 인공호흡기 치료를 받았으나, 범발성 혈액내 응고증 및 급성신부전증이 병행되어 수술 후 2일 째에 폐출혈로 사망하였다.

고 찰

태변성 복막염은 재태 후기에서 분만직 후에

발생하는 화학적 복막염으로서 장천공으로 인한 태변의 복강내 유출로써 일어난다<sup>10)</sup>. 대개의 경우 출생전 장천공은 증식성 삼출물과 섬유 조직에 의해 위막을 형성하여 저절로 막히게 된다<sup>11-13)</sup>. 장천공이 그대로 남아서 출생 후 흡입된 공기와 세균이 복강내로 유출되어 복강기종 등이 동반되는 세균성 복막염으로 진행되기도 한다<sup>12, 13)</sup>.

태변은 대개 태생 3개월에 처음으로 생성되기 시작하며, 그 성분이 주로 양수, 상피세포, 담즙과 색소 그리고 췌장과 소장 of 여러 효소 등으로 구성되어 있어서 복강내로 유출시 화학적 복막염을 일으킨다<sup>11)</sup>.

태변성 복막염은 신생아에서 매우 드문 질환으로, Bendel 과 Michel<sup>14)</sup>이 1953년에 13년간의 108,744명의 출생아중 3례를 보고하였고, Payne 와 Nielson<sup>15)</sup>이 Utah의 한 병원에서 102,314명의 출생아중 3례를 보고하여 평균 35,000 출생당 1명 꼴로 발생됨을 보여주었다.

원인은 장염전에 의한 혈류장애, 장폐쇄와 낭종성섬유체증에 이차적으로 동반된 태변성 장폐색증이 대다수를 차지하지만, 아직도 그 원인을 알 수 없는 천공에 의한 것도 많다. Smith등<sup>16)</sup>에 의하면 첫째, 태변성 장폐색증에 의한 장폐색증, 둘째, 폐쇄·협착·염전·내탈장 등 태변성 장폐색증 이외의 장폐색증에 의한 것, 셋째, 원인불명등으로 분류되어진다. Santulli<sup>17)</sup>에 의하면 태변성 복막염 77례 중에서 26례에서는 태변성 장폐색증이 있었으며, 25례는 선천성 폐쇄가 있었고 그 외에는 유착·염전·선천성 협착의 순에 의한 폐색이 있었으며, 장폐색의 증후가 없었던 경우가 7례에서 있었다고 한다. 또한 낭포성섬유체증과 태변성 복막염은 병인적·진단적·예후적으로 중요한 연관이 있으나<sup>16, 18)</sup>, 한국에서는 매우 드물다.

분류는 Lorimer 등<sup>19)</sup>은 섬유유착형·낭형 및 일반형등의 병리적 양상에 따라 3가지형으로 분류하였으며, Daylan등<sup>20)</sup>은 태변성 위낭, 유

착형 태변성 복막염, 태변성 복수, 감염성 태변성 복막염 등의 4가지 형태로 분류하였다.

임상 증상은 장폐쇄로 인한 담즙성 구토와 복부팽만이다. 이외의 복부 배꼽주위의 정맥확장 및 반상출혈, 호흡곤란이나 가벼운 청색증, 불안정 및 약한 울음등의 증상을 수반하기도 한다<sup>5-9)</sup>. 남아의 경우에는 음낭수종으로 나타날 수 있으며, 이것이 출생 후에 단단한 종괴로 변하는 경우에는 고환종양을 의심하게 되기도 한다<sup>21, 22)</sup>. 산과적 기록상 양수과다증이나 분만곤란이 있었던 경우도 많은 것으로 되어 있다<sup>23, 24)</sup>. 본 증례에서도 산과적 진찰상에 양수과다증과 태아복수가 관찰된 1례가 있었다.

진단은 임상소견과 X-선 검사, 복부 초음파 검사등으로 가능하다. 단순 복부 X-선 검사상에서 가장 흔한 소견은 장폐색증 소견이며, 많은 경우에서 석회화 현상 및 복수가 동반되어 나타나며, 드물게 복강내 공기를 관찰할 수 있다<sup>25, 26)</sup>. 본 증례에서는 2례에서 복부 X-선상에 석회화 현상이 관찰되었으며, 1례에서는 복강내 공기가 관찰되었다.

치료는 임상 양상에 따라 다르나 외과적 처치를 원칙으로 하나<sup>14, 19, 27)</sup>, 수술방법은 각각의 병리적 양상에 따라 차이가 나지만 개복수술시 치료목표는 적어도 50% 이상의 소장의 개존 및 연속의 유지에 있다고 한다<sup>19)</sup>. Morse 와 Clatworthy<sup>14)</sup>의 보고에 의하면 소장의 75%를 절제한 경우는 모두 사망하였으나, 50% 이하의 소장 절제를 실시한 경우엔 모두 생존하여 정상적인 성장을 하였다고 한다.

예후는 천공을 유발시킨 선행질환과 천공에 따른 합병증에 의해 결정된다<sup>6, 16, 19)</sup>. 사망원인은 태변성 장폐색증, 수반된 감염 및 패혈증<sup>4)</sup>등이며, 사망률은 출생당시의 환아의 장폐쇄증의 수반유무, 수술의 시기 및 방법에 의해서 좌우된다. 낭종성섬유체질환에서 예후는 극히 불량한데, 그 이유는 태변이 장관내에 유착되어 폐쇄와 천공을 일으키고, 장의 기능불량등의 낭

중성섬유체질환의 임상적·병리적 양상들이 신체에 심각한 해를 입히므로 수술로 장관의 개존이 확립되어도 폐·장감염등으로 결국 사망하게 된다<sup>10)</sup>.

### 결 과

저자들은 출산직후 부터 관찰된 복부팽만 및 구토를 주소로 입원한 3례의 환아에서 단순 복부 방사선 검사와 초음파 검사에서 복부 석회화, 복수 또는 복부 기종을 확인하고 수술한 결과 태변성 복막염으로 확진되어 문헌 고찰과 함께 보고하는 바이다.

### 참 고 문 헌

1. Boix-Ochoa, J. : Meconium peritonitis. *J. Pediatric Surg.* 3 : 715-722, 1968
2. Morgagni, J.B. : *De silibus et causis morborum.* Tybographia Remondiniana Venice, 1761, Cited from Ref., 9.
3. Agerty, H. A., Ziserman, A. J., and Shollenberger, C. L. : A case of perforation of ileum in a newborn infant with operation and recovery. *J. Pediatrics*, 22 : 233-237, 1943.
4. Daylan, N., and Ramarkrishman, M. S : Meconium peritonitis : Postnatal intestinal distension. *J. Pediatric Surg.* 9 : 243-244, 1974.
5. 노재윤, 강창희, 이유복, 정화웅, 이선희, 박경숙, 윤덕진 : 쌍생아에서 생긴 태변성 복막염 2례 보고. *대한병리학회지*, 5 : 161-164, 1971.
6. 김우기, 이영일, 민병철 : 태변성 복막염 1례 보고, *대한병리학회지*, 15 : 55-58, 1973.

7. 지제근, 김정란 : 태변성 복막염. 횡경막 탈장을 수반한 1부검 증례. *서울의대학술지*, 20 : 239-243, 1979.
8. 임혜진, 김해영, 최양숙 : 태변성 복막염 2례. *대한소아과학회지*, 29 : 674-678, 1986.
9. 나영호, 홍순돈, 박상호, 최규철, 배종우, 안창일 : 태변성 복막염 2례. *대한소아과학회지*, 29 : 1239-1244, 1986.
10. Cerise, E. J., and Whitehead, W. : Meconium peritonitis. *American Surgery*, 35 : 389-392, 1969.
11. Forouhar, F. : Meconium peritonitis : Pathology, evolution and diagnosis. *Am. J. Clin. Pathol.*, 78 : 208-213, 1982.
12. Morse, T. S., and Clatworthy, H. W : Meconium peritonitis, In Benson, C. D., Mustard, W. T., Ravitch, M. M., Snyder, W. H., Jr., Welch, K. J. (eds.) : *Pediatric Surgery.* Year Book Medical Publishers, Chicago, 1962, pp. 722-725.
13. Smith, B., and Clatworthy, H. W., Jr. : Meconium peritonitis : Pronostic significance. *Pediatrics*, 27 : 967-970, 1961.
14. Bendel, W. L., Jr., and Michel, M. L., Jr. : Meconium peritonitis : Review of the literature and report of a case with survival after surgery. *Surgery*, 34 : 321-333, 1953.
15. Payne, R. M., and Nielson, A. M. : Meconium peritonitis. *American Surgery*, 28 : 224-229, 1962.
16. Smith, B., and Clatworthy, H. W., Jr. : Meconium peritonitis. In Mustard, W. T., Ravitch, M. M., Snyder, W. H., Jr., Welch, K. J., and Benson, C. D. (eds.) : *Pediatric Surgery.* 2nd ed. Year Book Medical Publishers, Clicago, 1969, pp. 860-

- 863.
17. Santulli, T. V. : Meconium ileus, In Holder, T. M., Ashcraft, K. M. : Pediatric Surgery. W.B. Saunders Company Philadelphia London Toronto, 1980, pp. 356-373.
  18. Emmanuel, B., Zlotnick, P., and Rattensperger, J. : Perforation of the gastrointestinal tract in infancy and childhood. Surg. Gynecol. Obstet., 146 : 926-928, 1978.
  19. Lorimer, W. S., and Ellis, D. H. : Meconium peritonitis. Surgery, 60 : 470-475, 1966.
  20. Daylan, N., and Ramakrishnan, M. S. : Meconium peritonitis : Postnatal intestinal distension. J. Pediatr. Surg., 9 : 243-244, 1974.
  21. Berdon, W. E., Baker, D. H., and Becker, J. : Scrotal mass in healed meconium peritonitis. N. Engl. J. Med., 277 : 585-590, 1967.
  22. Gunn, L. C., Ghionzoli, O. G., and Gross, D. M. : Healed meconium peritonitis presenting as a rudicible scrotal mass. J. Pediatr., 92 : 847-851, 1978.
  23. Robert, C. D. : Meconium peritonitis with massive abdominal distension resulting in dystocia. Obstet. Gynecol., 27 : 335-337, 1966.
  24. Wall, L. A. : Meconium peritonitis with ascites resulting in dystocia. Am. J. Obstet. Gynecol., 78 : 1247-1253, 1959.
  25. Neuhauser, E. B. D. : The roentgen diagnosis of fetal meconium peritonitis. Am. J. Roentgenol., 51 : 421-425, 1944.
  26. Garb, M., Rad, F. F., and Riseborough, J. : Meconium peritonitis presenting as fetal ascites on ultrasound. Br. J. Radiol., 53 : 602-604, 1980.
  27. Careskey, J. M., Grosfeld, J. L., Weber, T. R., and Malangon, M. A. : Giant Cystic Meconium peritonitis(GCMP) : Improved management based on clinical and laboratory observation. J. Pediatric Surg., 17 : 482-489, 1982.

- Abstract -

## Three Cases of Meconium Peritonitis

Young Hwan Lee, Soo Ho Ahn, and Son Moon Shin

*Department of Pediatrics*  
*College of Medicine, Yeungnam University*  
*Taegu, Korea*

Young Soo Huh

*Department of Surgery*  
*College of Medicine, Yeungnam University*  
*Taegu, Korea*

Meconium peritonitis is an aseptic peritonitis caused by spill of meconium in the abdominal cavity through one or several intestinal perforations which have taken place during intrauterine life or early neonatal life.

We experienced three cases of meconium peritonitis with ileal perforation in two cases 1 day-old male neonate and 2 day-old male neonate, respectively, which had the chief complaint of vomiting and abdominal distension. Literatures are reviewed, briefly.

Key words : Meconium peritonitis.