

부정유합된 상악골 골절로 인해 발생한 부정교합의 상악골 수평 골절단술과 후방분절 골절단술에 의한 치험례

영남대학교 의과대학 치과학교실

박희대 · 배운호 · 박재현 · 이명진 · 진병로 · 이희경

서 론

교통량의 현저한 증가와 더불어 교통사고의 증가로 악안면부의 외상 환자의 수가 증가하고 있다. 이런 악안면부의 외상 환자 중에서 상악골 골절을 비롯한 안면골 골절이 심한 전신적 손상을 수반한 경우와 뇌손상등으로 치료 시기를 놓치는 경우와 치료술식의 부적절함으로 인해 골절의 정확한 정복이 되지 못한 경우가 있다. 특히 상하악골 골절에 있어 치료시기의 상실로 인한 부정유합으로 부정교합이 생길수 있는 데 이를 적절히 처치하지 못하면 여러가지의 합병증이 나타나게 된다^{1,2)}.

상악골 골절의 부정유합에 의한 합병증으로는 상악함몰, 상악 후퇴증, 개교 및 심한 부정교합, 비골함몰, 접시형 측모, 누선계 폐쇄, 외안근의 이상등이 올 수 있다^{1,2,3)}.

골절이 제대로 정복되지 못하고 부정유합이 생긴 경우 4주까지는 약간 고무나 구외견인력 으로 당겨서 정복이 가능한 경우도 있으나 골절후 6주 이상이 경과한 경우에는 이 방법이 불가능해지며 이 때에는 상악골 골절단술에 의한 처치가 바람직하다^{4,5)}.

상악골 절단술이 시행될 경우 절단된 상악의 생활력의 유지 및 자유로운 이동성과 적절한

고정방법이 필수적이며 상악골 절단술시에 생길 수 있는 합병증으로는 치아 실활⁶⁾, 회귀현상⁷⁾, 분절된 골편의 일부 또는 전부의 손실⁸⁾, 비누선 손상⁹⁾등이 생길 수 있다. 이런 합병증을 줄이기 위한 다양한 방법의 술식들이 보고되어 왔으며 현재는 하방 골절단술(down-fracture technique)이 가장 많이 시행되고 있다^{5,10-12)}.

저자들은 외상을 받은 후 전신적 손상이 심해 악안면 골절의 적절한 처치를 받지 못한 채 8주가 지난 뒤 본원으로 전원된 상악골의 부정유합으로 부정교합을 호소하는 환자를 상악골 수평골 절단술과 후방 분절 골절단술을 시행하여 양호한 결과와 반응을 얻어 이를 보고하는 바이다.

증례보고

- 환 자 : 오○○, 남, 29세
- 초 진 : 1988년 11월 29일
- 주 소 : 부정유합에 의해 생긴 부정교합
- 기왕력 : 1988년 10월 25일 오후 10시경 오토바이를 타고 가다가 넘어지면서 우측 대퇴골 골절과 상악골, 하악골, 우측 관골 골절을 입어 포항 병원에서 악안면 외상에 대해 보존적 처치를 받았으나 상악골의 부정유합에 의한 저작곤란을 호소하여 1988년 11월 29일 본원으로

전원되어 상악골 교정 수술을 위해 본과에 입원하였다.

• 현 증 : 초진시 소견으로는 우측관골의 함몰에 의한 부정유합으로 안면부의 함몰이 있었고 상순에는 반흔이 심하에 형성되어 있었으며 하반신에는 포항의 정형외과에서 시행한 석고 캐스트가 되어 있었다. 구강내 소견으로는 전방 치열의 반대교합과 우측 구치부의 scissor's bite가 나타나 좌측 구치부에서는 개교가 나타나 부정교합으로 저작곤란을 호소했다. 그리고 상악 우측 중절치는 치근 파절이 되어 있었으며 좌측 중절치 및 측절치는 치아 동요가 나

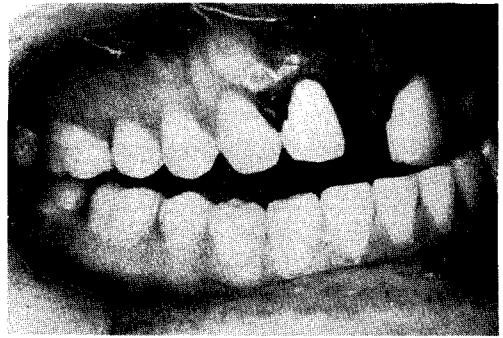


Fig. 3. Preop. occlusal state

타나고 있었다. 반면에 하악 치열은 비교적 안정된 상태를 나타내고 있었다.(Fig. 1,2,3)

• 방사선 소견 : Water's view 소견에서는 우측관골의 부정유합과 상악골의 부정유합이 보였다. 하악골은 Orthopantomography상에서 별다른 부정유합을 나타내지 않았다.(Fig. 4,5)

• 임상병리 검사소견 : 헤모글로빈 치가 11.2/1로 약간 낮았고 헤마토크리트 치도 32.8%을 나타냈다. 그외의 검사소견들은 모두 정상 범위에 들었다.

• 심전도 소견 : 전압상 좌심실비후가 나타났다.

• 흉부 방사선 사진 : 특기할 사항이 없었다.

• 진 단 : 상악골의 부정유합에 의한 전방 치

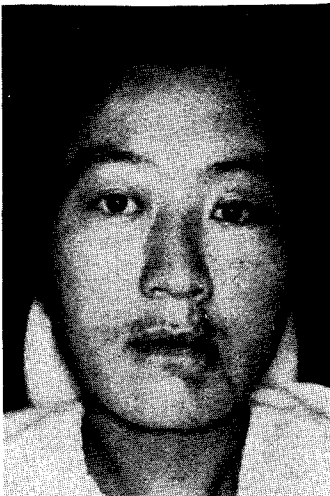

Fig. 1. Preop. frontal view

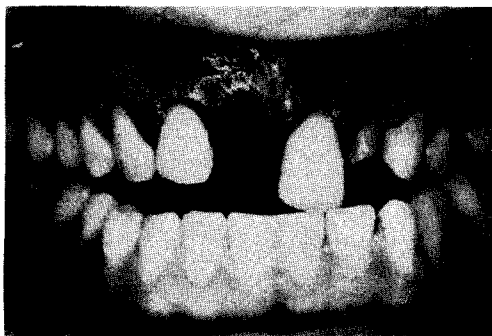


Fig. 2. Preop. occlusal state

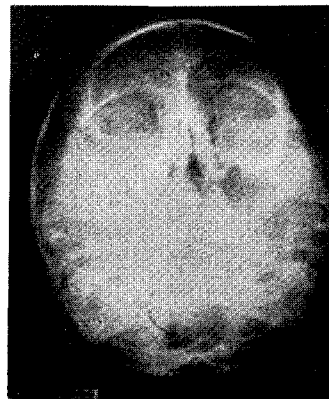


Fig. 4. Preop. Water's view

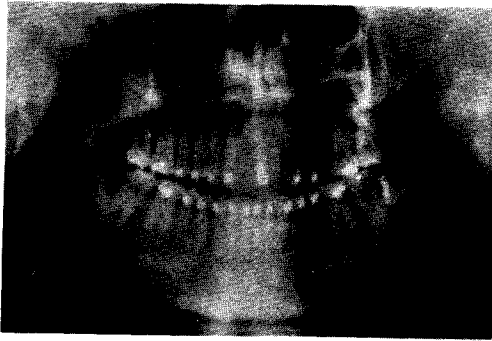


Fig. 5. Preop. orthopantomographic view

열의 반대교합과 좌측 구치부의 개교 및 우측 구치부의 scissor's bite

- 수술전 처치 : 수술후 8주가 경과한 상태이었고 환자가 부정유합된 우측관골의 골절은 정복하기를 원하지 않았으므로 상악골을 상악골 수평 절단술과 후방 분절 골절단술에 의해 전방 치열의 반대교합과 구치부의 개교와 scissor's bite를 개선하기로 했다. 이를 위하여 술전 처치로 환자의 건강한 잔존치아에 교정용 브라켓을 부착했으며 cephalograph의 분석에서 계획된 대로 모형 수술을 시행하여 이상적인 교합상태로 모형을 이동시켜 레진으로 교합용 상부자를 제작하였다. 그리고 수술후 이상적인 교합을 이루기 위해 교정용 0.16"×0.22"의 arch wires를 달아 준비하였다. (Fig. 6)

- 수술과정 : 통법에 의한 전치치와 비기관 삼

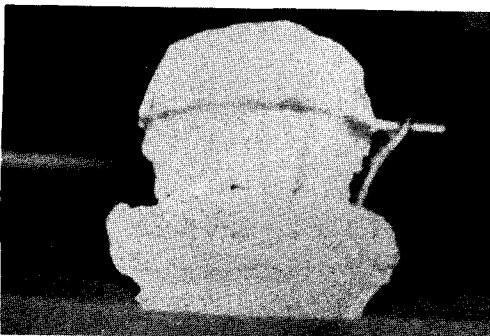


Fig. 6. Model surgery

입에 의한 전신마취 하에서 상악 우측 제1대구치에서 반대편 대구치까지 상악 구강 전정을 수평으로 절개한 후 상방의 골막을 박리해 점골막변을 이상공(pyriform aperture)이 노출되게 해서 골절단선을 bur로 표시한 후 rotosteotome으로 골절단을 시행했다. 그후 상악을 완전히 분리한후 하방으로 골절시켰으며 이때 상악 좌측 측절치를 발치하여 이 부위를 절골도로 수직으로 절단시켜 후방 절편의 이동을 도모했다. 그후 모형 수술에서 만든 레진 상부자를 이용하여 정확한 교합을 찾아준 뒤 강선으로 약간교정을 시행하고 절단된 골간의 공간에 자가 장골의 피수질 절편 이식을 시행했다. 그후 상악을 miniplates를 이용해 이상공 양측변과 관골-상악골 buttress에 고정하고 양측의 관골궁에 강선으로 현수고정을 시행하고 나서 준비

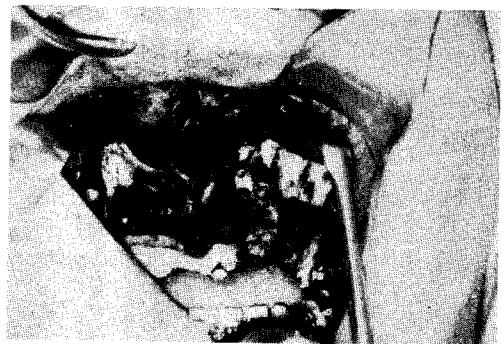


Fig. 7. Intra-operative view

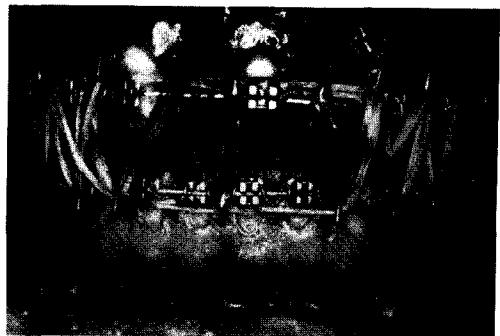


Fig. 8. Intermaxillary rubber traction

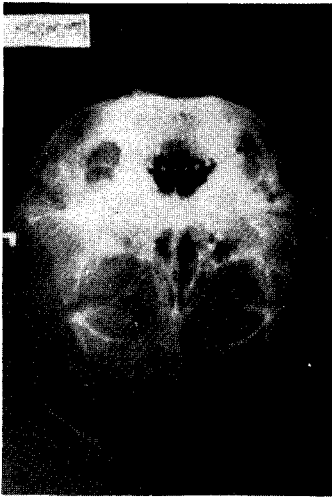


Fig. 9. Postop. Water's view

해간 교정용 arch wire를 삽입했다. (Fig. 7, 8, 9)

• 수술 후 처치 및 경과 : 수술 후 감염 및 종창을 방지하고자 항생 소염요법을 시행하였으며 종창과 진통경감을 위해 수술부위에 냉습포를 시행하고 구강 세척제로 세척을 시켰다. 수술 후 부종이 나타났으나 48시간 후부터는 감소했으며 특기할 만한 합병증은 나타나지 않았다. 술후 이틀째부터 고무로 미세한 교합조정을 시행한 후 8일째 강선으로 약간고정을 시행했다. 수술 후 7일째 발사를 시행했으며 8주간의 약간고정을 시행했다.

환자는 약간고정 제거 1주후 정상적인 개구 상태를 나타냈으며 저작곤란도 해소되었다. (Fig. 10, 11)

고 찰

상악골의 골절에 의해 일어날 수 있는 합병증으로는 초기에는 심한 출혈, 기도폐쇄, 감염, 실명, 뇌척수액 누출등이 일어날 수 있고 골절이 적절히 처치되지 못한 경우에는 부정교합, 부정유합, 섬유성 유합, 비유합, 비골부 합물, 외안근의 이상, 안모추형등이 나타날 수 있으며

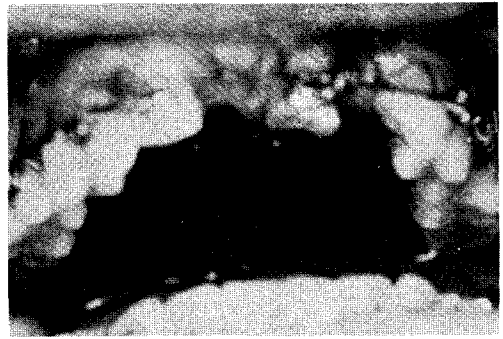


Fig. 10. Mouth opening after removal of intermaxillary fixation

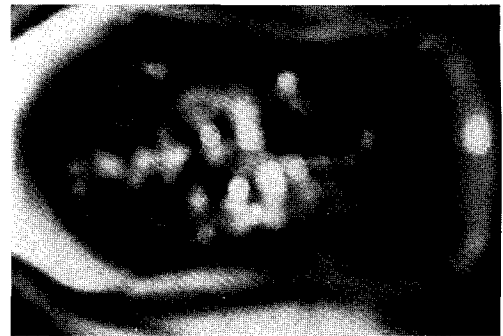

Fig. 11. Postoperative intraoral view
(Centric occlusion)

협골등 다른부위 골의 부정유합과 더불어 이런 안모의 이상이 더 심해질 수 있다¹⁻⁶⁾.

여러 문헌을 고찰해 보면, 최근에는 부정유합된 상악골을 골절단술에 의해 치료한 보고가 점점 감소하는 경향을 보인다. 이것은 상악골 골절이 조기에 적절히 처치되고 있다는 것을 말해 주지만 여전히 심한 전신적 손상을 동반한 경우나 초기에 부적절한 처치가 시행되어 부정유합이 일어난 경우 상악골 골절단술이 필요한 경우가 있다.

상악골에서 부정유합이 발생한 경우에서 골절이 일어난 지가 4주 미만인 경우에는 아직 골성유합이 완전히 일어나지 않았으므로 구외견입법, 약간고무등으로 견인해서 정복을 도모

할 수 있으나 섬유성 유합이 골성유합으로 바뀌면 견인력에 의한 정복은 불가능해진다. 이런 경우 상악골 부정유합에 의한 부정교합의 처치는 재골절이나 적절한 골절단술을 이용해 정복시켜야 한다^{6,13)}.

상악골의 골절단술로는 골절에서와 같이 Le Fort I, Le Fort II 골절단술, Le Fort III 골절단술로 대별할 수 있으며 그 각각에 대해 여러가지 변법이 시행되고 있다. 그리고 Le Fort I 골절단술에는 익상판을 상악에서 완전 분리하는 total Le Fort I 골절단술과 경구개까지만 절단하는 분절 골절단술로 분류할 수 있다¹⁴⁻¹⁶⁾. 전체 상악골을 이동시키기 위한 Le Fort I 골절단술은 1927년 Martin Wassmund에 의해 처음으로 도입되어 전방부의 개교를 교정했으며 그 후 Schhardt와 Kole는 이 상악골 골절단술을 두 단계로 시행했다. 그 후 Obwegeser는 상악에 대한 혈행을 유지하기 위해 익상판을 남겨둔 상태에서 익상판과 절단된 상악골의 후방 사이에 골이식을 시행하고 이것이 술후 안전성에 기여한다고 했다. 그러나 이때까지는 절단된 상악골의 생활력과 치수의 생활력 상실을 우려하여 수평골 절단술시 익상판까지 완전히 분리하지는 않았다. 그 후 Bell등(1973)에 의해 절단된 상악골에서의 혈행의 재형성에 대한 실험보고 후 부터는 완전한 상악의 분리와 이동을 시행하게 되었다¹⁷⁾. 본 환자에서는 전방 치열의 반대교합과 구치부의 개교와 scissor's bite를 교정하기 위해 Le Fort I 과 후방 분절 골절단술을 동시에 시행했다.

Bell(1988)에 의하면 상악골의 전방이동이나 확장시 구개 파열이 없는 경우 골절단 공간이 6-7mm이하에서는 골이식이 필요하지 않다고 했으며¹⁶⁾반면에 Araujo등(1978)은 골절단 공간이 5mm이상에서는 골이식을 해주는 것이 회귀현상을 줄일 수 있다고 보고했다¹⁸⁾. 본 증례에서는 골절단 공간이 6mm정도 생겨 자가 장골의 피수질 절편 이식을 시행했다.

상악골 수평골 절단술시에 생길수 있는 합병증으로는 치아의 실활⁸⁾, 분절된 골편의 일부 또는 전부의 소실⁸⁾, 비누선의 손상⁹⁾, 회귀현상⁷⁾, 비강 및 비외형의 변화와 이와 동반된 특히 구개 파열 환자에서의 발음상의 변화²⁰⁾, 중이의 압력변화로 인한 귀의 동통²¹⁾, 심한 출혈²²⁾, 피하의 기종²³⁾, 해면 정맥동의 혈전증²⁴⁾, 부비동의 감염²⁵⁾, 등이 생길 수 있으나 적절한 항생제의 투여와 처치로 이를 방지할 수 있다. 본 증례에서는 술후 회귀현상을 줄이기 위해 절단된 상악골의 이상공 양면과 협골-상악골 buttress에 miniplates로 고정했으며 술전과 술후의 적절한 항생제와 소염제의 투여로 술후에 특기할 합병증은 발생하지 않았다.

요 약

저자들은 영남대학교 영남의료원 치과로 교통 사고후 부정유합으로 인한 부정교합으로 저작 곤란을 호소하며 내원한 환자를 상악골 수평 및 후방 분절 골절단술을 시행해 다음과 같은 결과를 얻었다.

1. 교통 사고후 부정유합된 상악골을 수평 및 후방 분절 골절단술을 이용하여 전방 치열의 반대교합과 구치부의 개교 및 scissor's bite를 해소했다.
2. 술후 감염등 특기할 만한 합병증은 발생하지 않았으며 술후의 종창은 48시간이 지나면서 서서히 감소했다.
3. 수술후 악간고정은 8주간 시행했으며 악간 고정 제거 1주후 정상적인 개구가 가능했다.
4. 절단된 상악골 고정시 확고한 고정과 회귀 성향을 줄이기 위해 miniplates로 고정했다.

참 고 문 헌

1. 김현호 · 이건주 : 부정유합된 상악골에 의해

- 발생한 부정교합의 상악골 수평골 절단술에 의한 치험례, 대한 구강 악안면 외과 학회지, 14(2) : 43-48, 1988.
2. 이충국 · 양성익 : Le Fort I 골절술을 이용한 상악골 부정유합의 치료 : 증례보고, 대한 치과의사 협회지, 17(12) : 205-208, 1979.
 3. Kruger, E. and Schilli, W. : Oral and maxillofacial traumatology, Quintessence books, 1986, pp.504-509.
 4. Dingman, R.O. : Surgery of facial fractures, W.B. Saunders Co., 1978, pp.354-360.
 5. Archer, W.H. : Oral and maxillofacial surgery, 5th ed., W.B. Saunders Co., 1975, pp.1272-1273, 1498-1508.
 6. Vedtofte, P. and Nattestad, A. : Pulp sensibility and pulp necrosis after Le Fort I osteotomy, J. Cranio-max.-fac. Surg., 17 : 167-171, 1989.
 7. 조병욱 · 이용찬 · 김태영 · 남중훈 : 상악골 수평골 절단술시 miniplate에 의한 고정, 대한 구강 악안면 외과 학회지, 14(1) : 5-10, 1988.
 8. Yeo, J.F., Loh, F.C., Egyedi, P. and Djeng, S.K. : Serious circulatory disturbance after Le Fort I osteotomy, J. cranio-max.-fac. surg., 17 : 222-225, 1989.
 9. Demas, P.N. and Soteranos, G.C : Incidence of nasolacrimal injury and turbinectomy-Associated Atrophic Rhinitis with Le Fort I osteotomies, J. Cranio.max.-fac. Surg., 17 : 116-118, 1989.
 10. McCarthy : Plastic surgery, W.B. Saunders Co., 1990, pp.1360-1367.
 11. Kruger, G.O. : Textbook of oral and maxillofacial surgery, The C.V. Mosby Company, 1984, pp.626-636.
 12. Shelton, D.W. and Irby, W.B. : Current advanced in oral and maxillofacial surgery : Orthognathic surgery, The C.V. Mosby Company, 1986, pp.165-185.
 13. Mohnac, A.H. : Maxillary osteotomy for the correction of malpositioned fracture, report of case, J. Oral Surg., 25 : 460, 1967.
 14. Epker, B.N. and Fish, L.C. : Dentofacial deformities, Integrated orthodontic and surgical correction, The C.V. Mosby company, 1986, pp.492-638.
 15. Henderson, D. : A colour atlas and textbook of orthognathic surgery, The surgery of facial skeleton deformity, Wolfe Medical Publication Ltd., 1987, pp.223-272.
 16. Bell, W.H., Proffit, W.R. and White, R.P. : Surgical correction of dentofacial deformities, W.B. Saunders Company, 1980, pp.234-683.
 17. Bell, W.H. : Le Fort I osteotomy for correction of maxillofacial deformities, J.Oral Surg., 31 : 412-426, 1975.
 18. Araujo, A., Schendel, S.A., Wolfold, L.M. and Epker, R.N. : Total maxillary advancement with and without bone grafting, J.Oral Surg., 26 : 849, 1978.
 19. Turvey, T.A. and Hill, C. : Management of the nasal apparatus in maxillary surgery, J. Oral Surg., 38 : 331-335, 1980.
 20. Mason, R., Turvey, T.A., Warren, D.W. and Hill, C. : Speech consideration with maxillary advancement procedures, J.oral Surg., 38 : 752-785, 1980.
 21. Baddour, H.M., Watson, J.W. Erwin, B.J., Clark, M.J., Holt, G.R., Steed, D.L. and Tilson, H.B. : Tympanometric changes after total maxillary osteotomy, J.Oral Surg., 39 : 336-339, 1981.
 22. Lanigan, D.T. and West, R.A. : Management of postoperative hemorrhage following

- the Le Fort I maxillary osteotomy, J. oral Max.-fac. Surg., 42 : 367-375, 1984.
23. Stringer, D. E., Dolwick, M. F. and Steed, D. L. : Subcutaneous emphysema after Le Fort I osteotomy : Report of case, J. oral Surg., 37 : 115, 1979.
24. Stern, N. S., Shensa, D. R. and Trop, R. C. : Carvenous sinus thrombosis : A complication of maxillary surgery, J. oral Surg., 39 : 436-438, 1981.
25. Bell, C. S., Thrash, W. J., Zysset, M. K. : Incidence of maxillary sinusitis following Le Fort maxillary deformities, J. oral Surg., 31 : 412-426, 1975.

- Abstract -

Le Fort I Osteotomy and Posterior Maxillary Segmental Osteotomy for Correction of Malunited Maxilla

Hui Dae Park, Yun Ho Bae, Jae Hyun Park, Myeong Jin Lee,
Byung Rho Chin, Hee Keung Lee

*Department of Dentistry
College of Medicine, Yeungnam University
Taegu, Korea*

This is a case report of correction of malunited maxilla after traffic accident by Le Fort I osteotomy and posterior segmental osteotomy.

By this procedure, authors obtained the following results.

1. The malunited maxilla after traffic accident which had anterior crossbite, posterior open bite and scissor's bite were corrected by Le Fort I osteotomy and posterior segmental osteotomy.
2. No postoperative infection and specific complication were seen in this case.
3. Postoperative intermaxillary fixation was maintained for 8 weeks. And then, the patient could open his mouth in normal range after a week of intermaxillary fixation removal.
4. For rigid fixation and reducing relapse, the osteotomized maxilla was fixed with miniplates.

Key Words : Malunited Maxilla, Le Fort I and Posterior Segmental Osteotomies, Miniplates.