

## 피부결핵으로 오진되었던 스포로트리쿰증 1예

영남대학교 의과대학 피부과학교실

김기홍, 신동훈, 박용묘, 김종철, 최중수

### 서 론

스포로트리쿰증은 *Sporothrix(S) schenckii*의 감염에 의한 만성 진균성 감염증으로 주로 피부와 림프관을 침범한다<sup>1-4)</sup>. 피부에 발생하는 병변은 무통성의 농포 내지 결절이 림프관을 따라 전파되어 나타나며 전형적인 예는 진단이 어렵지 않으나 피부에 만성적으로 경과하는 결핵, 매독 및 기타 심부진균감염 등과 감별을 요한다<sup>1,3,4)</sup>.

본증은 1898년 Schenck<sup>1)</sup>에 의해 처음 보고되었으며 우리나라에서는 김과김<sup>5)</sup>에 의한 첫 보고 이래 다수 보고되어 있다<sup>6)</sup>. 저자들은 폐결핵이 동반되어 있어 피부결핵으로 오진되어 치료가 지연되었던 예를 관찰하고 진균 배양검사로 확진하여 보고한다.

### 증례

환 자 : 김 ○ ○, 56세, 여자

초진일 : 1988, 8, 23

주 소 : 우측 대퇴부의 궤양

현병력 : 기억할만한 외상의 병력없이 6개월 전부터 우측 대퇴부의 전면에 한개의 농포가 발생하여 시간이 경과하면서 새로운 병변이 발생하였으며 타 피부과에서 조직검사 결과 피부결핵으로 진단받았으나 방치하였다. 초진 8개월

후 객혈이 있어 흉부 X-선 촬영 결과 폐결핵으로 진단받고 본병원 내과에 입원하여 검사후 항결핵제를 1년간 투여하였으나 피부병변은 호전되지 않고 있다가 치료완료 후 악화되어 다시 피부과에 내원하였다.

과거력 : 폐결핵으로 1년간 항결핵제투여.

가족력 : 특기사항 없음.

이학적 소견 : 피부소견 외 특기사항 없음.

피부소견 : 대두대 내지 완두대의 원형 혹은 난원형의 결절이 우측 대퇴부에 있었으며 표면

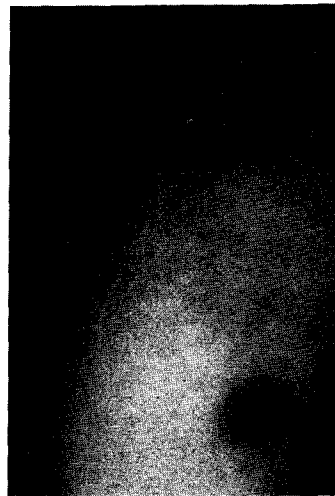


Fig. 1. Bean to pea sized, yellow brownish pustules and a hypertrophic scar like nodule on the right thigh.

은 황갈색의 가피로 덮혀있거나 움기된 반흔양 소견을 나타내었고 (Fig. 1)우측 서혜부 림프절의 종대는 없었다.

검사실 소견 : 흉부 X-선 검사상 경증의 폐결핵이 있었고 혈액검사상 혈침이 증가되어 있었으며 뇨, 혈청검사 등은 정상이었다. 객담의 도말검사상 AFB(-)였으며 객담 및 피부병변 부위에서 결핵균 배양검사결과도 음성이었다.

진균검사 : 1990년 4월 17일 재차 내원시 조직검사와 더불어 조직액으로 Sabouraud 포도당 한천배지에 접종하여 실온에서 배양한 결과 흰색의 집락이 서서히 자라는 것이 3~4일 후에 관찰되었으며 시간이 지나면서 점차 색깔이 짙어져 10일경에는 회색 내지 검게 변화였다. 성숙된 균집락의 형태는 회색 내지 검은색의 중앙이 약간 움기되고 평탄하였으며 배지의 뒷면은 주위의 배지에 착색 없이 회색 내지 옅은 검은색을 나타내었다(Fig.2). Sabouraud 포도당 한천배지에 cycloheximide가 함유된 배지에서도 성장에 차이가 없었다. 배양된 균집락을 떼어서 lactophenol cotton-blue염색 후 현미경하에서의 소견은 가는 격벽이 있는 균사가 왕성하였고 균사의 끝에는 원형 내지 난원형의 소포자가 마치 꽃잎처럼 배열된 것이 보여(Fig.3) *S. schenckii*로 동정하였다.

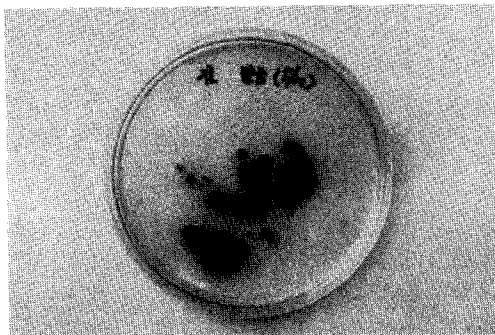


Fig. 2. Charateristic colonies of *S. schenckii* at 7 days at room temperature on Sabou-  
raud dextrose agar.

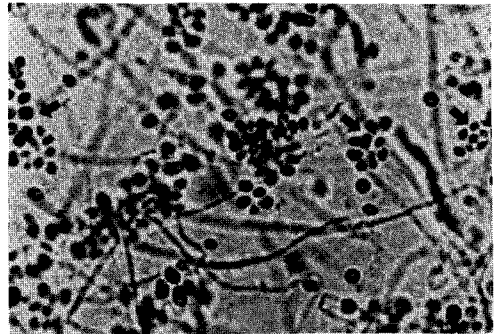


Fig. 3. Thin and septated hyphae and charac-  
teristic arrangements of the microconidia (arrows) of *S. schenckii*(Lacto-  
phenol cotton blue stain, X 400).

병리조직학적 소견 : 대퇴부의 병변에서 시행한 병리조직학적 소견은 표피의 국소궤사 및 표피의 증식이 있고 진피의 상부 및 중부에 조직구, 림프구, 형질세포 및 다핵거대세포로 구성된 육아종성 병변이 있고 PAS염색상 양성의 포자가 세포내에서 발견되었다(Fig.4).

치료 및 경과 : 이상의 검사소견들로 스포로트리콰졸로 진단하고 itraconazole 200mg/day로 경구투여중이며 2주일 후가장자리에서부터 호전을 보이기 시작하고 있으며 추적 관찰중이다.

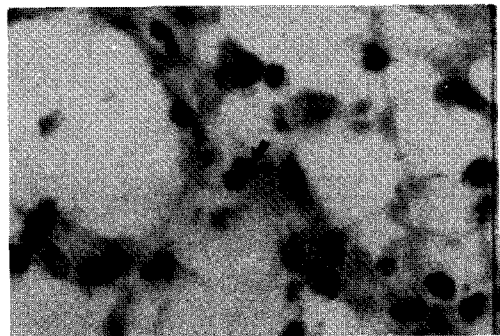


Fig. 4. A PAS(+) spore(PAS stain, X 400)

## 고 찰

*S. schenckii*는 세계적으로 널리 토양에 분포하는 열성 이형성 진균(thermo-dimorphic fungi)으로서 37°C에서 배양하면 효모양(yeast form)의 집락을, 25°C에서 배양하면 사상균양(mold form)의 집락을 보인다<sup>1,7,8)</sup>.

본균은 1921년 Davis<sup>9)</sup>에 의해 불란서와 미국에서 인체감염 예를 확인하고 *Sporothrichum schenckii*라고 명명했으나, 1962년 Carmichael<sup>10)</sup>은 포자의 형태 및 배열로 보아 *Sporothrix schenckii*가 더 정확한 이름이라고 하였다.

본증은 가시나 나무에 찔리거나 흙을 만지는 등 균이 외상을 통해 감염을 일으켜서 흙과 접촉이 많은 직업과 연관이 많으며<sup>1-4)</sup> 드물게는 수술 후<sup>11)</sup>에 발생하는 경우도 있다. 감염형태에 따라 피부림프관형, 피부 한국형, 미만성 피부형 및 전신형 스포로트리쿰증으로 분류하며 면역계에 이상이 없는 사람에게는 피부에만 국한되어 나타나나 면역계에 이상이 있을 때는 전신성 감염을 일으키기도 한다<sup>1)</sup>. 피부림프관형이 가장 빈번히 발견되며 감염 후 무통의 결절이 생겨 농포가 형성되고 림프관을 따라 근위부로 새로운 결절이 발생하여 염주상의 특징적인 병변을 이룬다<sup>1-4)</sup>. 임상적으로 tularemia, anthrax 등 세균감염, blastomycosis 등 진균감염, 매독 및 피부결핵 등과 감별을 요하며<sup>1-4,12)</sup> 특징적인 병변의 배열상을 보이는 경우 진균검사를 통해 확진할 수 있다.

병리조직학적 소견<sup>1,12)</sup>은 육아종성 반응과 농양성 반응이 복합적으로 일어나며 중앙부에는 호중구 침윤과 괴사성 병변이 있고 주위에는 형질세포, 림프구, 상피양 세포 및 다핵거대세포로 구성된 육아종성 병변이 있고 특징적인 성상체(asteroid body)가 관찰되기도 하며 진균의 발견은 어렵다고 한다.

저자들의 예는 환자가 뚜렷한 외상의 병력이

없고 직업상 흙을 자주 만지지 않으며 만성적으로 경과하고 일반적인 감염증에 대한 치료에 반응이 없으므로 초기에는 피부결핵이나 진균감염 등을 의심하게 하였다. 조직검사결과 만성육아종성 병변을 나타내어 진균감염증에 대한 명확한 감별없이 피부결핵으로 진단하였고 흉부 X-선 검사상 폐결핵이 있어 더욱 더 피부결핵의 가능성이 높다고 생각하였다. 그러나 1년간의 항결핵제 투여에도 불구하고 완치되지 않았던 점은 피부결핵이 아니라는 강력한 시사점이며 다시 병소로부터 진균 배양검사를 통해서 스포로트리쿰증으로 확진할 수 있었고 조직 검사상 육아종성 변화와 PAS염색상 양성의 포자를 확인할 수 있었다.

본예에서 초기에 진단을 할 수 없었던 것은 우리가 필요한 일반적인 검사를 소홀히 한 결과라 사료되며 항상 "significant negative findings"에 대한 점검을 할 필요가 있음을 상기시켜주는 예라 생각된다.

*S. schenckii*는 진균 배양검사상 실온에서 잘 자라고 성장속도는 느린 편이며 초기에는 흰색의 평편한 집락을 형성하나 시간이 경과하면 회색 내지 검게 변하면서 배지에 굴곡이 생기고<sup>1,7,8)</sup> cycloheximide가 포함된 배지에서도 잘 자란다<sup>7)</sup>. 현미경적 소견은<sup>1,3,7,8)</sup> 격벽이 있는 균사가 있으며 균사의 끝에는 소포자가 꽃잎모양으로 배열하고 있다. 저자들이 분리한 균도 상기의 특징적인 육안적 소견 및 현미경 소견으로 확진하였으며 cycloheximide가 함유된 Sabouraud 포도당 한천 배지에서도 cycloheximide가 없는 배지에서와 마찬가지로 잘 자람을 확인하였으며 이는 *S. schenckii*가 서서히 자람으로 타진균의 오염의 기회를 줄일 수 있어 본균의 분리에 더 편리할 것으로 사료된다.

본증의 치료<sup>1-4)</sup>는 단일 병변인 경우 외과적 절제, 열요법과 pot. iodide나 itraconazole의 경구 투여, amphotericin B의 주사 등이 있으며 본예에서는 최근에 개발된 itraconazole의 경구 투

여로 호전을 보이고 있다.

## 요 약

저자들은 피부결핵으로 오진되었던 스포로트리쿰증 1예를 경험하고 진균배양검사로 확진하였으며 cycloheximide가 포함된 Sabouraud 포도당 한천 배지에서의 성장상을 함께 관찰하여 보고한다.

## 참 고 문 헌

- Rippon, J.B. : Medical Mycology : The Pathogenic Fungi and the Pathogenic Actinomycetes. 3rd ed., W.B. Saunders, Philadelphia, 1989, pp. 325-352.
- 대한피부과학회 간행위원회 : 피부과학, 재판, 여문각, 서울 1986, pp. 175-176.
- Scherertz, E.F., and Callaway, J.L. : Sporotrichosis. In Clinical Dermatology. Démis DJ(ed.), 12th revision, Harper & Row, Philadelphia, 1983, vol. 3, unit 17-22.
- Arnold, H.L. Odom, R.B. and James W. D. : Diseases of the Skin. 8th ed., W.B. Saunders, Philadelphia, 1989, pp. 351-353.
- 김홍식 · 김용한 : Cutaneous Sporotrichosis 2예. 대피지, 1(2) : 49-52, 1960.
- 노병관 · 윤준모 · 노병인 등 : 스포로트리쿰증 3증예 보고 및 81예에 대한 분석, 인제 의학, 3 : 47-58, 1982.
- Campbell, M. C., and Stewart, J. L. : The Medical Mycology handbook. John Wiley & Sons, New York, 1980, pp. 319-321.
- Moore, G. S., and Jaciow, D. M. : Mycology for the Clinical Laboratory. Reston Publishing Co., Virginia, 1979, pp. 163-168.
- Davis, D. J. : The identity of American and French sporotrichosis, U. Wis. Studies Sci., 2 : 104-130, 1921. Cited from ref. 1.
- Carmichael, J. W. : Chrysosporium and some other aleuriosporic hypomycetes. Can. J. Bot., 40 : 1137-1173, 1962. Cited from ref. 1.
- 김기홍 · 전의식 · 서순봉 : 이증검술후에 발생한 sporotrichosis에 대하여, 대피지, 13 : 193-197, 1975.
- Lever, W. F., and Schaumburg-Lever, G. : Histopathology of the Skin. 7th ed., Lippincott, Philadelphia, 1990, pp. 383-385.

- Abstract -

## A Case of Sporotrichosis misdiagnosed as Lupus Vulgaris

Ki Hong Kim, Dong Hoon Shin, Yong Myo Park, Jong Cheul Kim and Jong Soo Choi

*Department of Dermatology*  
*Yeungnam University College of Medicine*

A case of sporotrichosis misdiagnosed as lupus vulgaris was presented. A 56-year-old woman had bean to pea sized, nontender pustules and a hypertrophic-scar-like nodule on the right thigh. She denied any trauma before the lesions developed. Histopathologic findings from the lesion showed tuberculosis-like granulomatous changes. And she was diagnosed as lupus vuagaris. She also had pulmonary tuberculosis and had been treated with antituberculous drugs for 1 year. But skin lesions was not cleared. We suspected the lesions as one of deep mycoses and could confirm sporotrichosis by mycologic studies. They showed characteristic gross colonies and microscopic findings of *Sporothrix schenckii*.

Key words : Lupus vulgaris, Sporotrichosis