

## 유방외 Paget병 1예

영남대학교 의과대학 피부과학교실  
박용묘 · 신동훈 · 최중수

### 서 론

유방외 Paget병은 아포크린 한선(apocrine gland)이 풍부하게 분포하는 외음부, 항문, 액와 등에 주로 홍반성의 습진양 병변을 보이며, 소양감이나 동통을 주증상으로 하는 질환이다.<sup>1,2)</sup>

Crocker<sup>3)</sup>가 유방, 음경, 치골부위에 발생한 유방외 Paget병을 1889년에 처음으로 보고한 이래 발생기전, 치료 및 예후에 대한 많은 논문들이 보고되고 있다.

저자들은 외음부에 발생한 유방외 Paget병 1예를 경험하였기에 문헌고찰과 함께 보고한다.

### 증 례

환 자 : 최 ○○, 71세 남자

주 소 : 소양감을 동반한 습진양 판

현병력 : 3년전부터 치골부위에 소양감을 동반한 구진이 발생하여 국소항생연고 도포에 일시적 호전을 보이나, 삼출성 병변과 가피형성이 반복되었으며 주위로 점차 퍼졌다고 한다.

가족력 및 과거력 : 특기 사항 없음

이학적 소견 : 항문 수지 검사상 전립선이 중등도로 비대하였으나 전신상태는 양호한 편이었다.

피부소견 : 좌측 치골 상부에서 발생한 단발성이며, 비교적 경계가 명확한 암적색의 과각화성 판으로서, 매달 크기의 얇은 가피로 덮힌 표면에는 비란과 궤양이 보이며, 환상의 병변은 주위로 퍼지는 양상을 보였다(Fig. 1).

검사소견 : 일반혈액검사, 뇨검사, 간기능검사, 흉부 X-선검사는 정상범위였다.

병리조직검사 : 치골부위에서 시행한 피부조직 생검의 병리조직 소견상 과각화증, 극세포증, 유두종증이 관찰되었고, Paget세포는 표피내에서 분포 있었으나 혹은 단독으로 존재하였으며, 진피내 모낭 상피 주위에서도 Paget세포가 관찰되었다. 주위의 정상 표피세포



Fig. 1. Showing erythematous to grayish eczematoid lesion on pubic area.

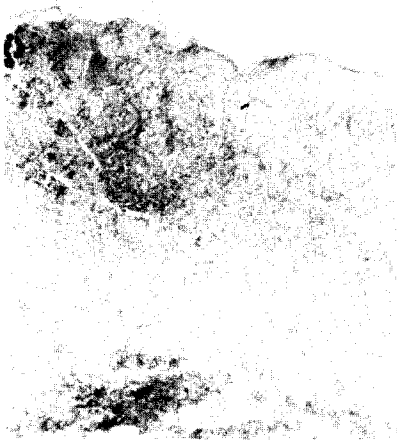


Fig. 2. Showing population of large round cells with ample pale-staining cytoplasm on the epidermis and chronic inflammatory cell infiltration on the upper dermis(X40, H&E stain)

에 비해 이 세포들은 세포질과 핵이 크며, 세포질이 다소 얇게 염색되어 있었다. 이들 Paget세포들은 PAS염색에 양성반응, alcian blue염색에 약양성반응을 보였다. 진피에는 주로 임파구 및 다핵구로 구성된 만성염증세포들이 침윤되어 있었다(Fig. 2,3).

치료 및 경과 : 내부 장기암의 동반여부에 대한 검사와 광범위한 절제술을 권유하였으나 환자는 응하지 않았으며, 그 후 추적관찰되지 않고 있다.

### 고 찰

유방외 Paget병은 표피나 점막의 원발성 내지는 속발성의 암으로서 주로 외부생식기나 항문 주위에서 흔히 발생하며 주위장기나 내부장기의 암과 동반되기도 한다. 1874년 James Paget<sup>4)</sup>가 15명의 유방에 발생한 Paget병을 보고하였으며, 1889년 Crocker<sup>3)</sup>가 유낭과 음경에 발생한 유방외 Paget병을 처음 보고한

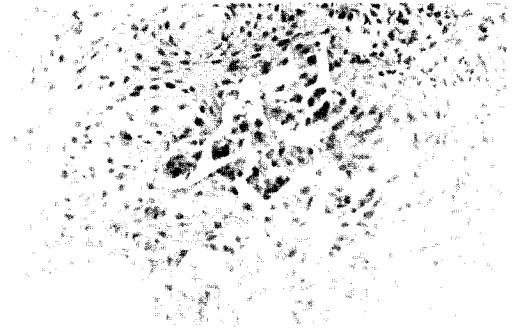


Fig. 3. A higher magnification reveals large pale-staining cells on the epidermis (X100, H&E stain)

이래 많은 예가 보고되었다. 국내에서는 1971년 이 등<sup>5)</sup>이 유낭에 발생한 Paget병을 bleomycin을 정맥 주사하여 치료한 바 있다고 보고하였으며, 1973년 조 등<sup>6)</sup>과 1986년 홍 등<sup>7)</sup>이 치골부위에 발생한 유방외 Paget병을 보고하였고, 이 외에도 수십례가 보고 되어 있다.

유방외 Paget병의 피부병변은 경계가 분명한 홍반성 내지는 회백색의 구진으로 시작하여 차츰 주위로 퍼지면서 융기되어 커다란 판을 형성하며 궤양을 흔히 동반한다. 평균 발생연령은 64세이며, 남녀 비는 1 : 1.4로 여자에 더 많으며 흑인보다 백인에 호발한다.<sup>8)</sup> 본 증례의 경우에는 71세된 남자의 치골부위에서 습진양 구진이 발생하여 점차 주위로 퍼지면서 소양감을 동반한 습진양 판을 형성하였다.

병리조직 소견상 정상 표피세포보다 더 크며, 대핵과 투명한 세포질을 갖는 Paget세포를 피부표피나 점막상피 외에도 표피부속기관의 상피, 특히 모낭상피, 에크린한관, 피지선 내에서 볼 수 있다. Paget세포는 중성 및 산성 점다당질에 대하여 양성반응을 보여 diastase 처리 후 PAS염색에 양성반응을 보이고 alcian blue, aldehyde fuschin, mucicarmine염색에도 양성반응을 보일 수 있다.<sup>9)</sup> 본 증례의 경우에도 표피와 모낭상피 주위에서 Paget세포

가 관찰되었으며, PAS염색과 alcian blue염색에 각각 양성반응을 보였다.

발생기전에 대하여는 아포크린 한관이나 인접장기에 발생한 adenocarcinoma가 표피 내로 전이한다는 설과 아포크린 한선, 표피, 직장 및 요도에 대한 암유발 인자의 직접적인 영향에 의하여 내부장기암과 동시에 발생한다는 설이 있다.<sup>9,10)</sup>

항문, 항문주위, 외음부 및 서혜부에 발생한 경우 임상적으로 감별하여야 할 질환으로 각 화성 편평상피세포암, 기저세포암, 회음부의 Bowen병, 항문직장의 악성흑색종, 전선, 사상균 감염증, 간찰진 등이 있다. 조직학적으로 감별하여야 할 질환으로는 악성흑색종과 Bowen병 등이 있는데, 악성흑색종과는 멜라닌 색소의 증가가 없으며, PAS염색 및 alcian blue염색에 양성을 보인 점으로 감별되며, Bowen병과는 이각화증(dyskeratosis)이 없으며, diastase에 처리한 후에도 PAS염색에 양성 반응을 보인 점으로 감별할 수 있다.<sup>1,2,9)</sup> 본 증례의 경우, 임상적으로는 3년 동안 지속되면서 소양감을 동반한 삼출성 병변과 가피가 반복되고, 조직학적으로는 표피와 모낭상피 주위에 대핵과 투명한 세포질을 지닌 Paget세포가 관찰되며 PAS염색 및 alcian blue염색에 양성 반응을 보여 치골부위에 발생한 유방외 Paget병으로 진단할 수 있었다.

유방외 Paget병은 주로 요도 생식기와 소화기 등으로부터 약 12% 정도에서 내부장기암이 동반되므로 골반과 직장에 대한 이학적 검사 외에도 직장경 검사, 대장 검사, 배설성 요로 촬영술, 방광경 검사 등으로서 원발성암의 동반 여부를 관찰하는 것이 필수적이다.<sup>11)</sup> 본 증례의 경우에도 항문 수지 검사에서는 특이 사항이 없었으나 요도 생식기 및 소화기의 내부장기암의 동반 여부에 대한 추가 검사가 필요하다.

유방외 Paget병의 치료로는 Cobalt 치료, 전

기소작, 소과술, X-선조사 등이 있으나\*재발이 많고 국소적으로 재발하였을 경우에는 5-fluorouracil, bleomycin을 국소 도포하기도 한다.<sup>8,12)</sup> 국내에서 이 등<sup>5)</sup>은 유방외 Paget병에서 bleomycin을 정맥주사한 후 전자현미경으로 관찰하여 bleomycin이 Paget세포에 퇴행성 변화를 일으키며, 또한 암세포의 각질화에 작용하여 암세포를 각화 괴사시킴으로써 제암효과를 나타낸다고 하였다. 그러나 병리조직학적 소견상 진피의 침윤이 없는 예에서도 전신적 전이가 가능하기 때문에 광범위한 절제술이 가장 좋다고 한다.<sup>12)</sup> Mohs와 Blanchard<sup>13)</sup>는 5명의 유방외 Paget병 환자에게 microscopically controlled histographic surgical technique으로서 치료한 결과 재발이 없었다고 보고하였다. 수술 후 5년 생존율은 40-70%이며 임파절 전이가 있는 경우는 50% 이하이다<sup>14)</sup> Joseph 등<sup>11)</sup>은 197명의 유방외 Paget병 환자중 26%가 결국 그 병이나 내부장기암으로 사망하였고, 피부부속기암이 동반된 경우에는 사망율이 46% 정도로 그렇지 않은 경우보다 높았다고 보고하였다. 본 예에서는 내부장기암의 동반 여부에 대한 검사 및 필요에 따라 광범위한 외과적 절제술을 요한다.

### 결 론

저자들은 71세된 남자에서 치골부위에 발생한 유방외 Paget병 1예를 경험하였기에 문헌고찰과 함께 보고하는 바이다.

### 참 고 문 헌

1. 대한피부과학회 간행위원회 : 피부과학, 여분각, 서울, 283, 1986.
2. Moschella, S.L., and Hurley, H.J. : Dermatology, 2nd ed., vol. 2 W.B.Saunders

- Co., Philadelphia, 1551-1552, 1985.
3. Paget, J. : On disease of mammary areola preceding cancer of mammary gland. St. Barth. Hosp. Rep., 10 : 87-89, 1874.
  4. Crocker, H.R. : Paget's disease affecting the scrotum and penis. Trans. Path. Soc. London, 40 : 187-189, 1889.
  5. 이정복 · 우태하 · 김정숙 : Extramammary Paget's disease에서 bleomycin의 효과에 대한 전자현미경적 관찰. 대한피부과학회지, 9 : 23-27, 1971.
  6. 조백기 · 허 위 · 조진희 · 이종부 : Extramammary Paget's disease 1예. 대한피부과학회지, 11 : 105-107, 1973.
  7. 홍덕표 · 이일수 · 김동철 · 송계용 : Extramammary Paget's disease 2예. 대한피부과학회지, 24 : 712-716, 1986.
  8. Murrel, T.W., and McMullan, F.H. : Extramammary Paget's disease : A report of two cases. Arch. Dermatol., 85 : 82-86, 1962.
  9. Lever, W.F., and Schaumberg-Lever G. : Histopathology of the skin. 7th ed. JB Lippincott Co., Philadelphia, 567-568, 1990.
  10. Helwig, L.B., and Graham, J.H. : Anogenital Paget's disease. Cancer, 16 : 387-403, 1963.
  11. Joseph, J., Chanda, M.D., and Melbourne, F.L. : Extramammary paget's disease : Prognosis and relationship to internal malignancy. J. Am. Acad. Dermatol. 13 : 1009-1014, 1985.
  12. Hart, W.R., and Millman, J.B. : Progression of intraepithelial Paget's disease of vulva to invasive carcinoma. Cancer, 40 : 2333-2337, 1977.
  13. Mohs, F.E., and Blanchard, L. : Microscopically controlled surgery for extramammary Paget's disease. Arch. Dermatol., 115 : 706-710, 1979.
  14. Gerald, H., Pitman, M.D., and Frederic, P. : Extramammary Paget's disease. Plast. Reconst. Surg., 69 : 238-244, 1982.

-Abstract-

## A Case of Extramammary Paget's Disease

Yong Myo Park, Dong Hoon Shin, Jong Soo Choi

*Department of Dermatology  
College of Medicine, Yeung Nam University  
Taegu, Korea*

Extramammary Paget's disease is uncommon intraepithelial carcinoma of the skin and frequently associated with a subjacent or a regionally proximate carcinoma.

We have experienced a case of extramammary Paget's disease affecting 71 year-old man. The patient has been suffered from a well demarcated, and slowly growing erythematous plaque on the left suprapubic area for 3 years. A biopsy specimen reveals infiltration of typical Paget's cells within the epidermis and the adnexa. We review the literature briefly.