

# 1 1/2 증후군 1례

영남대학교 의과대학 신경과학교실  
 어경윤 · 하정상 · 변영주 · 박충서

## 서 론

중추신경계, 특히 대뇌피질에서 연수에 이르는 어느 특정한 해부학적 부위에 병변이 생기게 되면 해부학적 정위(localization)에 중요한 소견으로 삼을 수 있는 다양한 형태의 안구운동장애현상이 나타난다.

저자는 국소적 뇌교 경색에 의한 뇌교의 수평공액운동의 중심부와 이와 동측에 위치한 내측종속(medial longitudinal fasciculus: MLF)이 동시에 침범되어 병변측의 안구는 중앙에 고정되고 반대측 안구는 외전만이 가능한 그 형태가 특이하고 빈도가 매우 드문 1 1/2 증후군 1례를 경험하였기에 문헌 고찰도 함께 하였다.

## 증 례

환자는 여자 52세로 입원 3일전 갑자기 생긴 현기증, 시력장애 및 두통증상이 지속되어 본원에 입원하였다. 내원 당시 체온은 36.8℃, 맥박은 분당 65

회, 호흡은 분당 20회, 혈압은 170/120mmHg 였고 체격은 중등도의 발육상태를 보였고 신체의 외부적인 이상은 발견할 수 없었다. 신경학적 검사에서의 식은 명료했으며, 양안의 대광반사는 양호한 상태였다. 외안근운동검사시 좌안구는 좌 우 운동이 마비되어 중앙에 고정되어 있었으며, 우안구는 외전 운동만이 가능하였다(Photo. 1, 2). 또 우안구는 외

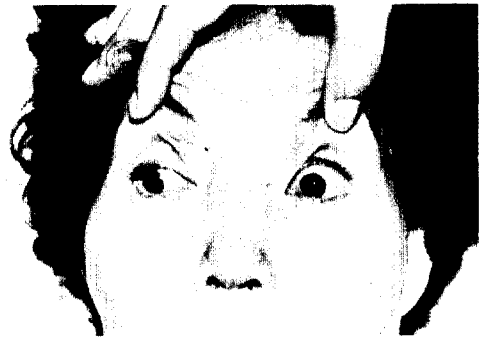


Photo. 2. Shows the right eye moved to the lateral side, but the left side eye does not well cross midline.

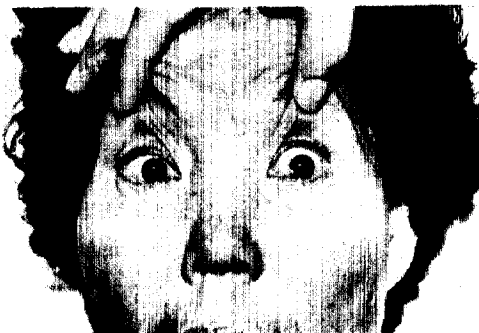

Photo. 1. Shows a horizontal conjugate gaze palsy during attempted left ward gaze.

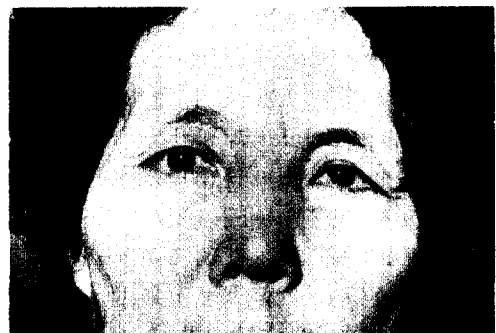

Photo. 3. This film was taken at rest state, the left eye shows esotropia.

전시 안구진탕이 나타났고, 좌안구는 안정시 약간의 내사시(estropia)를 보였다(photo. 3). 그러나 양안 모두 상하운동 및 폭주운동(convergence)은 가능하였다(Photo. 4, 5). 또 다른 신경증상으로 좌

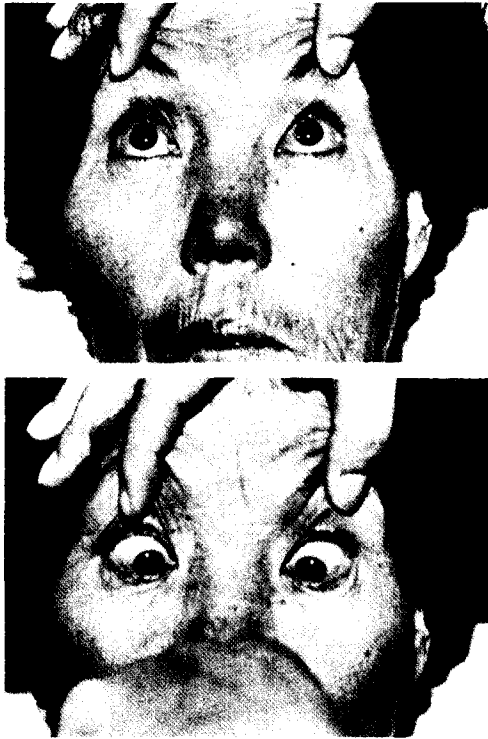

Photo. 4. & 5.

These films show that the patient had a normal function of upward gaze(photo. 4) and convergence(photo. 5)

측 앞이마의 주름살이 소실되어 있었고, 눈을 감을 시 좌측안검이 완전히 감기지 않으며, 우측구각의 편위등을 보이는 말초성 안면마비증상이 관찰되었다(Photo. 6). 그외 운동력검사, 감각검사, 소뇌검사 및 건반사는 정상이었고, 바빈스키 증후와 같은 비정상반사반응은 보이지 않았다. 검사실 소견에서 말초혈액검사, 혈중매독반응검사, 간기능검사, 소변검사, 대변검사, 심전도검사, 흉부 X-선검사 및 뇌척수액검사등에서는 모두 정상이었다. 뇌전산화 단층촬영 및 자기공명뇌단층촬영(Photo. 7, 8)등을 시행하였으나, 국소병변을 발견하지 못했다.

환자의 고혈압은 적절한 혈압강하제로 조절이 되었고 뇌부종 가능성에 대하여 Glycerol를, 뇌경색의

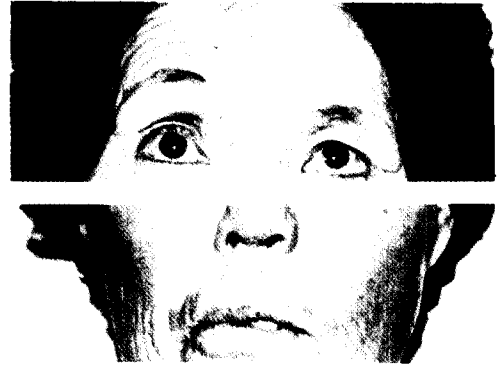

Photo. 6. These two films reveal Bell's palsy on the left face.

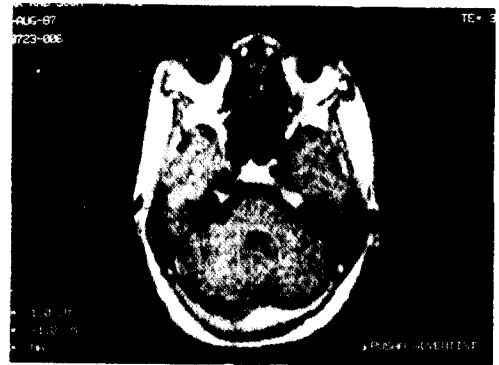
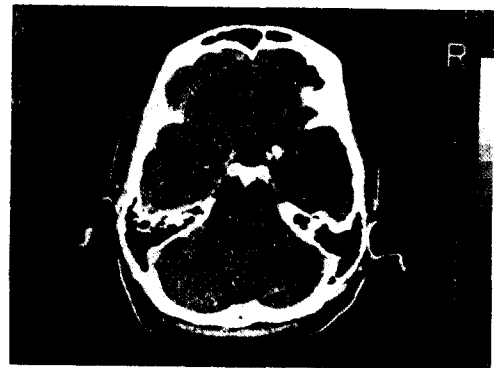
Photo. 7. & 8.

A brain CT scanning(photo. 7) and a MRI scanning(photo. 8) They do not reveal any significant findings.

치료에는 항혈소판응고제를 사용하였다. 환자는 발병 18일경부터 좌안의 외전운동이 되기 시작하였으나, 더 이상의 호전이 없는 상태에서 퇴원하였다.

## 고 찰

1 1/2 증후군은 1967년 Miller Fisher<sup>1)</sup>가 뇌중추신경계의 질환으로서 특이한 형태의 안근 및 안검장애를 보이는 여러가지의 증상을 보고한 그의 논문 (Some neuro-ophthalmological observation)에서 처음으로 언급되었다. 여기서 소개된 2례인 이상안구증상은 편측주시때는 공액주시마비(conjugate gaze palsy)를, 반대측주시때는 건측안의 외전마비 증상을 나타내는 것이 주요소견이었다. 그는 이러한 안구 움직임을 특징적으로 표현하기 위하여 어느 쪽이든 한쪽으로 공액주시가 가능하면, "1"로 정하고, 좌우 양측으로 공액주시가 될때는 "2"로 하였다. 이 조건에 따라 그의 두 환자는 한쪽 안구의 외전 운동만 가능하여 정상구성요건 중 1과 1/2이 결핍되어 있으므로 1 1/2 증후군이라고 명명하였다. 이후 Sharp<sup>2)</sup>은 안구가 안정시 환측안구의 편위가 생김을 관찰하게 되어 "Paralytic pontine exotropia"라고 부르기도 하였다. 국내에서는 이등<sup>3)</sup>이 1례를 보고한 바 있다.

이 증후군의 두 가지의 주요증상은 위에서 언급된 바와 같이 수평공액주시마비와 해리성 안구운동 즉 핵간안구마비(internuclear ophthalmoplegia)이므로, 이러한 장애를 일으킬 수 있는 해부학적 위치, 신경전달과정 및 유발 원인을 살펴 보겠다. 먼저 수평공액주시시 관여하는 핵상신경전달은 일측의 전두엽 피질에서(Brodman area; 8) 시작하여 밑으로 내려오면서 내포(internal capsule)를 통과하여 상중뇌부위와 뇌교의 피개 tegmentum) 사이 즉 동안신경핵과 활차신경핵이 있는 부위에서 교차하여 반대측 정중방뇌교세망구조물(paramedian pontine reticular formation; PPRF)에서 접합한다. 접합후 동측 외전신경핵과 반대측 내측중축에 신경전달을 한다.<sup>4,5)</sup> PPRF는 외전신경핵 및 기타안근신경핵들과 서로 연결되어 있는 중뇌, 뇌교의 피개내의 일부 신경전달로들과 함께 수평안구주시운동을 위한 뇌교내의 중심지이며 거대세포망핵(nuclear reticular magnocellularis)의 내측의 일부로 외전신경핵보다 문측으로(rostral) 위치하며, 결합완(brachium conjunctivum)과 활차신경핵을 향해 위로 뻗어나간

다. 기능적으로 규명이 되어 있으나, 조직학적으로는 분명한 경계는 보이지 않는다. PPRF에서 나오는 주요 동안신경전달로는 2가지가 있는데 이중 하나는 밑으로 하행하여 동측 외전신경핵에 직접 접합하여 외직근으로 가는 운동신경원과 그리고 MLF를 경유하여 반대측 동안 신경핵의 내직근운동신경원에 흥분성 신경전달하여 이들 신경원을 자극시켜 동측으로 수평성공액주시를 조절한다. 또 PPRF로 들어오는 구심성전달로는 위에서 언급한 바와 같이 전두엽 안구운동담당부위와 상구(superior colliculus)로부터 신경전달을 받는다.<sup>6)</sup>

이 신경로는 반대측 단속성 안구운동(saccadic eye movement)에 관여하나, 주시 조절 중심부에 접합후에 생긴 병변은 동측의 수평공액주시장애를 야기한다. 이와 같이 동측 주시마비를 일으킬 수 있는 해부학적 위치로 이론적으로 가능성이 있는 곳은 다음 4곳이라고 주장하기도 한다.<sup>7)</sup>

- 즉, 1. 동측 PPRF만.
2. 동측 외전신경핵만.
3. 동측 PPRF와 외전신경핵 모두.
4. 외직근으로 신경을 전달하는 동측외전신경핵의 운동신경원의 근섬유와 반대측 MLF.

다음에 언급할 것은 해리성 안구운동(dissociate eye movement)인데 대다수는 핵하병변(infranuclear lesion)이 대다수이나 뇌교의 피개부위에서 MLF의 병변으로 생기는 핵간안구마비도 드물지 않다.<sup>8)</sup> 이러한 MLF는 전정신경핵으로부터 나오는 신경섬유가 대다수를 이루며, 공액성외측안구운동을 하기위하여 외안근운동에 관여하는 신경핵에 신경전달을 중개한다.<sup>9)</sup> 핵간 안구마비의 주 특징은 병변의 반대쪽으로 수평공액주시시 병변쪽의 내직근의 운동마비가 생기며, 반대쪽 안구가 외전될때 안구진탕이 생기는 현상으로, 2가지 형태가 있다. 즉, 병변이 외전 신경핵에 가까이 있을시는 폭주(convergence)가 보존되는 후형(posterior type)이고, 보다 높은 위치에 있거나, 보다 앞쪽으로 생길시는 전형(anterior type)으로 폭주장애가 일어난다. MLF는 수직성 개산(vertical divergence)을 일으키는 신경전달에 관여하기 때문

에 임상적으로 수직성 편위 및 사편시(skew deviation) 그리고 수직성 상향주시안구진탕이 생길 수도 있다.<sup>10)</sup> 이와같이 1½ 증후군은 동측수평주시마비와 반대측 주시시 핵간안근마비를 보이는 것으로서, 급성기에 동측PPRF가 침범되어 병변과 반대측 안구에 외사시를 보이거나 좀 드물지만, 병변과 동측에서는 외전신경마비로 내사시를 나타내기도 한다.<sup>6)</sup>

그외에 흔히 동반되는 안구증상으로는 주시로 유발되는 상행성타형안구진탕(gaze evoked upbeat nystagmus), 수직추적성시성안구성안진(vertical pursuit optokinetic nystagmus), 수직성전정-안구반사(vertical vestibuloocular reflex) 장애 및 안구bobbing등이며 특히 사편시가 동반될 수 있는데 이때는 병변쪽의 안구가 건축보다 높은 위치를 점할 수 있으며, 이는 병변이 편측성임을 시사하기도 한다.

한편 안면신경이 외전신경핵을 감싸면서 빠져나가기 때문에 안면신경장애가 생길때가 흔히 있다.<sup>6)</sup> 결론적으로 1½ 증후군은 지금까지 설명해온 수평공액성안구주시운동을 주관하는 해부학적구조물과 MLF를 침범하는 모든 경우에서 생길 수 있다.

이 증후군을 발현시키는 원인으로는 뇌간 경색과 다발성 경화증이 대다수이며 그다음으로 뇌교교종, 동정맥기형, 뇌교출혈, 기저동맥류, 소뇌신경교세포종, 전이성흑색종 및 제4뇌실의 상의세포종등이 보고되어 있으며<sup>6)</sup> 이외에도 지주막하출혈후이차적으로 작은 크기의 뇌교의 말단부위에 생긴 뇌경색으로 생긴 예<sup>11)</sup> 및 외상으로 인한 경우도 보고되어 있다.<sup>12)</sup> 나이가 든 연령에서는 원인의 대다수가 뇌간 경색이며 이때는 핵간안근마비는 편측으로 나타나는 경우가 많다.<sup>6,10)</sup> 본 증례에서도 장기간 고혈압의 병력을 갖고 있는 50세경의 환자에서 갑자기 동측으로 주시시 수평공액성 안구장애를 일으키고 반대측 주시때는 반대측 안구의 외전운동만 보였으며, 임상증상이나, 이학적검사, 뇌척수액검사 및 뇌유발전위검사등에서 다발성 경화증을 시사하는 어떠한 소견도 보이지 않았고, 기타 신경학적 검사에서도 상기 언급한 안구운동장애와 말초성 안면마비증상이외에는 아무런 소견도 없었다. 또 가능한 최심진

단장비인 CT, MRI를 이용한 검사상에서도 특별한 소견이 없는 점으로 봐서 병변의 성질은 뇌간의 경색으로 사료되며 그 부위는 좌측 PPRF와 MLF 및 이들주위로 통과하는 안면신경의 일부를 포함하는, 크기는 Fisher의 레<sup>1)</sup>와는 달리 Crevit.<sup>11)</sup>등이 보고한 직경이 3mm×2mm에 해당하는 아주 작은 형태로 추정한다.

## 요 약

저자들은 뇌교경색의 원인이 되는것으로 생각되는 1½ 증후군 1례를 경험하였기에 문헌고찰도 함께 하였다.

## 참 고 문 헌

1. Fisher, C. M. : Some neuro-ophthalmological observations. *J. Neuro. Neurosurg. Psychiat.*, 30 : 383-392, 1967.
2. Sharpe, J. A., Rosenberg, M. A., Hoyt, W. F., Daroff, R. B. : Paralytic pontine exotropia. *Neurology(Minneapolis)* 24 : 1076-1081, 1974.
3. 이희재 · 최일생 · 김원천 · 김기환 : 1½ 증후군, 대한의학협회지 25(1) : 69-70, 1982.
4. Adams, R D, and Victor, M. : Principles of Neurology. 3rd. : McGraw-Hill Book Company, New York, 1985, p. 194-197.
5. Enoksson, P. : Internuclear ophthalmoplegia and paralysis of horizontal gaze. *Acta. Ophthalmologica* 43 : 697-707, 1965.
6. Michael Wall and Wray, S. H. : The one-end-a-half syndrome- A unilateral disorder of the pontine tegmentum : A study of 20 cases and review of the literature. *Neurology(Cleveland)* 33 : 971-98-1983.
7. Pierrot-Deseilligny, C., Chain, F., Serdaru, M., Gray, F., Lhermitte, and F. : The one and a half syndrome. Electro-oculographic analysis of five cases with deductions about the physiological mechanisms of the lateral gaze. *Brain*. 104 : 665-699. 1981.

8. Backer, A. B. : *Clinical Neurology*, revised ed. vol-I : Harper & Row Publishers, Philadelphia, 1983, p. 75-77.
9. Carpenter, M. B. : *Coretext of Neuroanatomy*. 3rd ed. : Williams & Wilkins, Baltimore/London, 1985, p. 150.
10. Vinken, P. J., and Bruyn, G. W. : *Handbook of Clinical Neurology*, vol-2 : North-Holland Publishing Company, Amsterdam/Oxford, 1969, p. 278-279.
11. Crevits, L., de Ruck, J., Vander, E. H. : Paralytic pontine exotropia in subarachnoid hemorrhage ; a clinicopathological correlation *Clin. Nuerol. Neurosurg.* 78 : 269-276. 1975.
12. Smith, M. S., Buchsbaum, H. W., and Masland, W. S. : One and a half syndrome. Occurrence after trauma with computerized tomographic correlation. *Arch. Neurol.* 37 : 251, 1980.

— Abstract —

## A Case of One and A Half Syndrome

Khyoung Yhun O, Jung Sang Hah, Yeung Ju Byun, and Choong Suh Park

*Department of Neurology  
College of Medicine, Yeungnam University  
Taegu, Korea*

One and a half syndrome is an ipsilateral gaze paresis or palsy combined with an internuclear ophthalmoplegia on contralateral gaze. The lesion site is at the paramedian pontine reticular formation and the adjacent MLF. The common causes are unilateral pontine infarction and multiple sclerosis. We experienced a case of one and a half syndrome which has a suspected small pontine infarct.