

가성 내강에서 우측 관상동맥으로 혈류가 공급되는 원인 미상의 만성 박리성 대동맥류 1례 보고

영남대학교 의과대학 내과학교실

고명구 · 김종명 · 이관호 · 김영조 · 심봉섭 · 이현우

영남대학교 의과대학 방사선과학교실

황 미 수

서 론

대동맥의 박리성 대동맥류는 치사율이 높은 순환기 질환중의 하나이다. 그 원인으로서는 만성고혈압이 중요한 인자로 제시되어 왔으며 그외에도 Marfan씨증후군, 대동맥 관막질환, 임신, 대동맥 축착증등이 유발인자로 제시되어 왔다.^{1,4)} Debaque 등은 박리성 대동맥류에 대해 동맥 내막의 과열장소와 박리 정도에 따라 type I, II 및 III로 분류하였으며 최근 Daily등⁵⁾은 치료 및 예후에 따라 Type A, B 두가지로 분류하고 있고 또한 발병시기에 따라 급성 및 만성으로 분류한다.

대동맥이 박리현상을 일으키면 박리가 일어난 대동맥의 분지들은 협착되거나 폐쇄, 혹은 해리되어 혈류의 공급이 이루어지는 장기들에 따라 협심증, 심근경색, 뇌졸중, 신부전, 장허혈등 다양한 증상을 나타내게 된다.^{1,4)} 어떤 경우에는 가성내강에서만 중요장기에 혈류가 공급되거나 가성 내강과 진성내강에서 동시에 혈액이 공급되는 것으로 알려져 있으며 신동맥, 상부 장간동맥, 복강동맥, 장골동맥 등에서 이에 대한 증례 보고가 있었으나^{1,9,11)} 관상동맥의 경우에는는 가성 내강에서 혈류가 공급된다는 문헌은 아직 없는듯 하다.

최근 32세의 젊은 나이에 특별한 유발인자가 발견되지 않고 특이하게도 상행 대동맥의 가성 내강에서

우측 관상동맥으로 혈액이 공급되는 만성 Debaque type I 박리성 대동맥류 1례를 경험하여 내과적 치료와 수술적 요법으로서 성공적으로 치료하였기에 이에 보고하는 바이다.

증 례

• 환 자 : 박 ○ 수, 32세, 남자

• 혈병력 : 입원 5개월전 의식을 잃을 정도의 갑작스런 심한 흉통이 있어 인근 병원에서 치료받았으며 처음 증상이 있는 뒤 약 2주 후에 다시 흉통이 재발하여 인근병원에서 약 2주정도 입원 치료 받은 후 증상의 호전이 있어 퇴원하였다. 그후부터 간헐적인 운동시 호흡곤란 및 심계항진을 호소해 울혈성 심부전으로 치료받아 왔으며 입원 2개월전부터는 호흡곤란이 심해져서 본 병원에 내원하였다.

• 기왕력 및 가족력 : 고혈압은 없었으며 다른 특이사항은 없었다.

• 사회력 : 공무원으로 정기적인 건강검진을 받고 있었다.

• 이학적 소견 : 전신상태가 비교적 마른 편이었으며 안정시에는 호흡곤란은 없었고 신장 176cm, 상지 92cm, 하지 84cm 그리고 체중 52.5kg이었으며 Marfan-variant는 아니었다. 내원 당시 체온 37.5℃, 맥박 분당 70회, 호흡수 분당 20회, 혈압은 양

팔에서 130/70mmHg였으며 두부, 경부, 구강등에는 특이한 소견은 보이지 않았고 안과적으로 특이한 소견은 없었다. 심청진상 이완기 잡음(Grade III early diastolic decrescendo murmur)을 좌측 흉골을 따라 들을 수 있었으나 흉진상 진동은 느낄 수 없었다. 복부에서 수축기 잡음을 들을 수 있었으며 갈이나 비장등의 비대는 없었으며 맥박은 사지에서 측진상에 차이가 없었다.

• 검사 소견 : 혈색소 13.4g/dl, 백혈구 5400/m³, 혈청 20mm/hr이었고 소변검사, 대변검사, 간기능검사, 전해질검사 등은 모두가 정상 범위였다. 혈청검사에서 매독반응 검사와 RA factor는 음성이고 ASO는 200unit이었다.

• 심전도 소견 : 처음 입원당시에 심근경색이나 부정맥등의 특이할만한 소견이 없었으며 좌심실 비대 소견을 보였다.

• 심초음파 소견 : 이면 초음파 검사상 상행동맥의 현저한 확장(직경 약 6cm)이 보였으며 피판(flap) 및 가상 내강을 관찰할 수 있었으며 (Fig. 1) Doppler

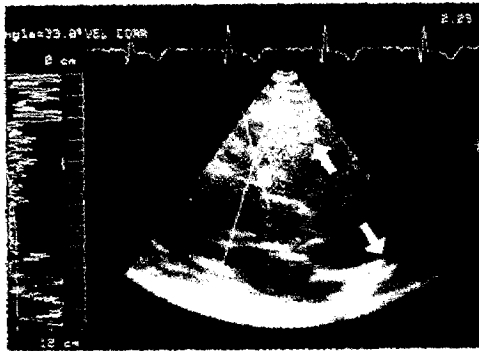


Fig. 1. The findings of echocardiography (parasternal long-axis view, 2-dimensional) shows markedly dilated ascending aorta, but no definite visible flap.

검사상 가상 내강에서 이상현류가 있었으며 Grade 3 정도의 대동맥 판막 부전의 소견을 보였다 (Fig. 2). M-mode에서는 이완기 좌심실 내경이 5.79cm, 수축기 좌심실 내경이 3.52cm이었으며 ejection fraction은 77.5%이었다.

• 방사선 소견 : 단순 흉부 방사선 소견상 상행

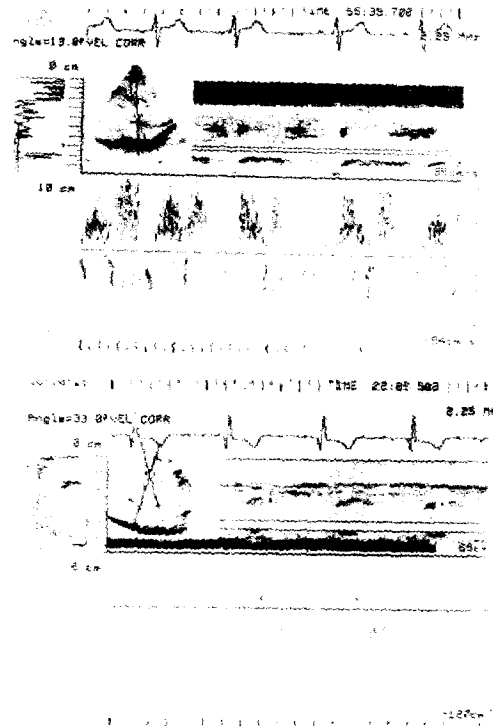


Fig. 2. pulsed doppler echocardiographic findings: Shows grade III aortic regurgitation(upper) and abnormal blood flow in the false lumen(lower).

대동맥의 확장 및 심 비대의 소견이 있었으며 흉부 전산화 단층 촬영상 상행 대동맥의 현저한 확장이 있었으나 가상 내강은 보이지 않았다 (Fig. 3). 대동

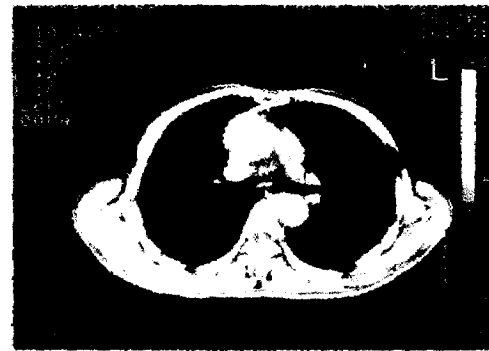

Fig. 3. Chest CT; Shows markedly dilated ascending aorta.

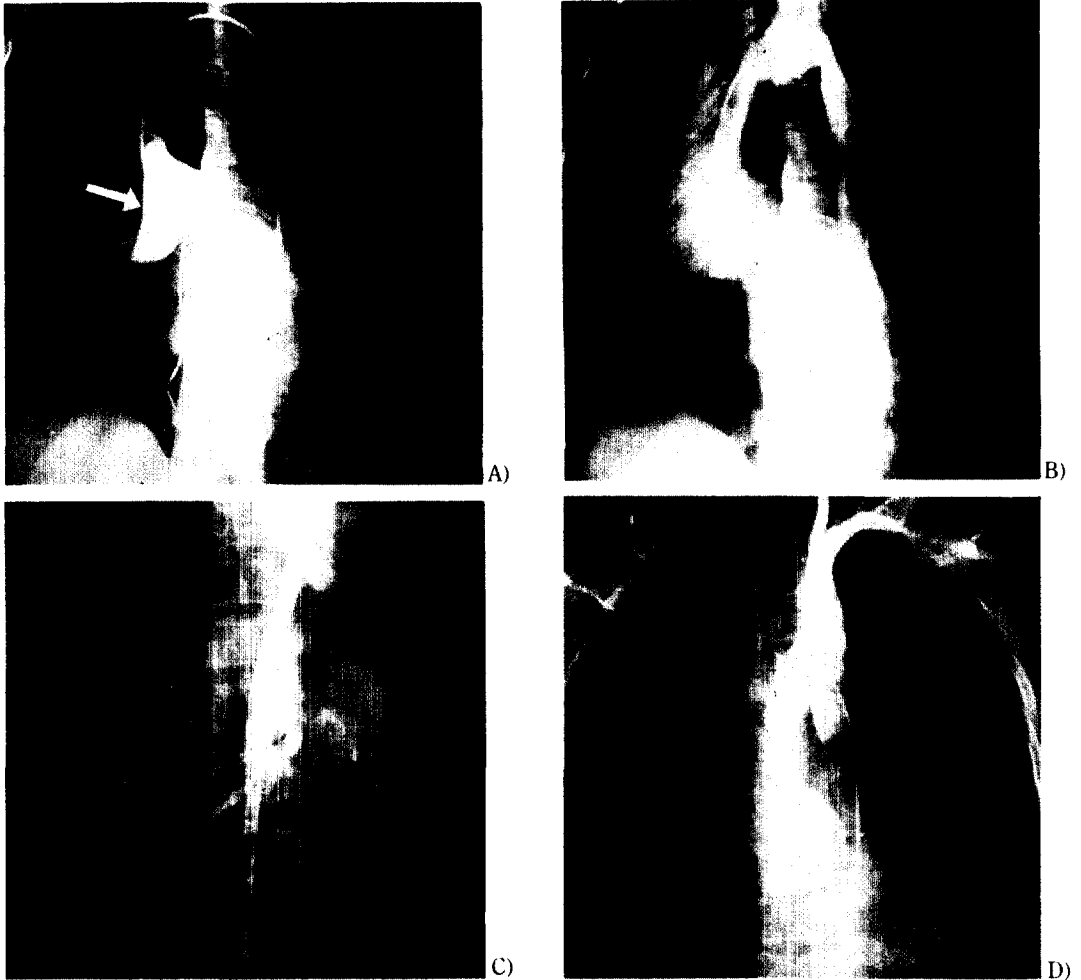


Fig. 4. Aortogram. A) External compression of ascending aorta.

B) Delayed films ; Shows delayed filling of contrast in the false lumen.

C) Dissection extended to the origin of renal artery.

D) Shows regurgitation of contrast media from ascending aorta to left ventricle and reveals left coronary artery but no visible right coronary artery.

맥 혈관 촬영술을 시행한 결과 외적 압박에 의한 상행 대동맥의 미만성 협착이 있는 것처럼 보였으나 (Fig. 4A). 지연 촬영상 조영제가 상행 대동맥의 전면부의 가슴 내강으로 채워지는 것이 관찰되었고 얇은 피판도 볼 수 있었다 (Fig. 4B). 박리는 상행 대동맥의 기시부에서 신장동맥 부위까지 진행되어 있었고 (Fig. 4C) 대동맥 판막 부전으로 인하여 조영제의 좌심실로의 역류현상도 관찰할 수 있었으며 (Fig. 4D) 좌측 관상동맥은 보였으나 우측 관상동

맥은 관찰할 수 없었다.

• 병리학 소견 : 병리학적으로 혼합 낭포성 중층 괴사(combined cystic medial necrosis)의 소견을 보였다.

• 내과적 치료 : 입원 도중 심한 흉통이나 호흡 곤란은 호소하지 않았으며 혈압은 170~130/90~70mmHg으로 그 변동이 심하였다. 치료로서 절대안정을 취하면서 이노제와 methyldopa, calcium channel blocker를 투여하였다.

• 수술 소견 및 외과적 치료 : 전신 마취하에 정 중흉골 절개술을 시행하고 체외순환으로 수술하였다. 심장의 외부소견은 중증도로 비대되어 있었고 상행 대동맥의 확장은 (외경 6cm) 대동맥 기시부에서부터 무명동맥의 하부까지 걸쳐 있었고 상행 대동맥을 절개한 결과 대동맥 기시부에서 해리가 시작되고 있었다. 대동맥의 판막의 변화는 없었으나 판막 전체의 2/3(240°)까지 해리되어 있었으며 우측 관상동맥은 가성 내강에서 시작하였다. 우측 관상동맥이 시작되는 부위에서 진성 내강과 가성 내강 사이에 비교적 면이 고른 환공(hole)으로 연결되어 있었으며 대동맥 벽의 내측이나 관상동맥구 주위에 석회화나 증식증(vegetation)은 없었다 (Fig. 5A). 수술은 직경이 30mm인 Woven Darcron 인조혈관 기시부에 25mm Bjork-Shiley 인공판막이 연결된 compo-

site graft를 사용하여 modified Bentall's operation 을 성공적으로 끝마쳤다. (Fig. 5B).

• 수술후 경과 : 수술 직후 맥박 항진과 고혈압이 발생하였으나 B-blocker와 methyl dopa 등의 약물치료에 좋은 반응을 보였다. 환자는 3개월 후 근무처에 복귀하여 정상생활을 영위하고 있으며 1년 후 실시한 흉부 전산화 단층검사에서 이상 소견을 발견할 수 없었다. 현재 functional class I 으로 항고혈압제 투여없이 혈압은 정상이며 항응고제 치료만을 하고 있다.

고 찰

박리성 대동맥류는 치료가 시작되는 시점부터 2 주전까지 발병한 것은 급성으로, 발병한 후 치료가 시작되는 기간이 2주 이상 경과한 것은 만성으로 구분한다. 과거 급성 박리성 대동맥류는 신속한 진단과 치료를 하지 않으면 3개월 이내에 90% 이상이 사망하는 것으로 보고되어 있으나 요즘은 진단 방법과 치료의 발전으로 사망률이 20~35% 정도로 감소되고 있다고 한다.¹²⁾ 만성 박리성 대동맥의 경우에는 정확한 진단과 수술의 적응유무를 판정하여 그에 따라 치료 방향을 결정하는 추세이다.

이 질환의 발생 빈도는 지역이나 인종에 따라 다르며 대략 백만명당 5~10명의 비율로 발생하는 비교적 드문 질환이다. 연령분포는 50세에서 70세 사이에 빈발하며 40세 이하에서는 가족력이나 Marfan씨 증후군 또는 선천성 심장병이 있는 경우를 제외하고는 상당히 드문 것으로 되어 있다. 특히 40세 이하에서 발병하는 경우는 50%이상이 임신중에 나타나는 것으로 보고 되어 있다.¹³⁾

병인론에서 Erdheim등은 중층괴사가 급성 박리의 기본적인 원인으로 생각하였으나 근래 Schlattmann이나 Becker의 100명의 정상 대동맥에 대한 연구에 따르면 정상적인 사람에서도 중층괴사와 유사한 변화가 생기며 특히 나이가 많아짐에 따라 또는 고혈압이 있는 경우 중층괴사가 더욱 심하게 일어난다고 주장하였다. 또한 나이가 많은 사람의 대동맥과 비정상적으로 판명된 대동맥의 병리학적 소견사이에는 단지 중층괴사의 양적인 차이만 있다고 하였다. 대동맥 박리의 시작은 혈액학적인 힘에 따른 외

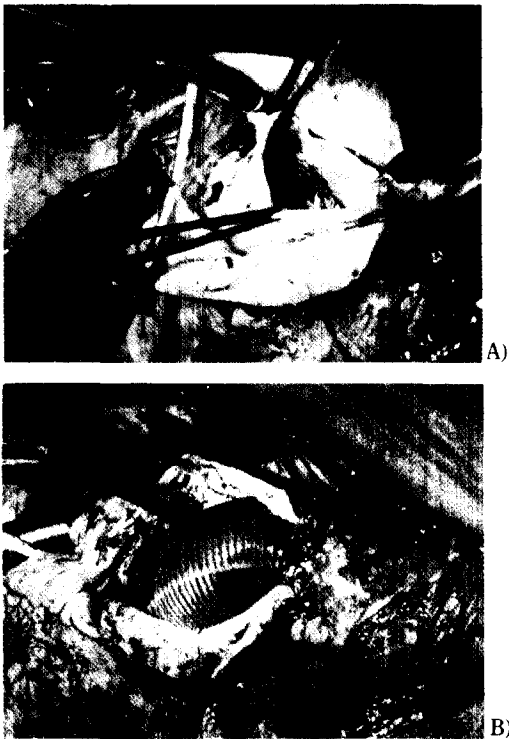


Fig. 5. The findings during operation
 A) Shows true and false channel B) Total replacement of the ascending aorta with aortic valve and reimplantation of the coronary artery.

상으로 초래되며 교원성 질환이 있는 환자들에게는 좀더 일찍 이러한 경우가 발생한다고 하였다.^{14,15)}

Mayo clinic에서 1961년부터 1981년까지 21년간 161명의 환자를 부검을 토대로 조사한 결과 Debakey type에 따라 type 1이 54%, type 2가 21%, type 3이 75%로 보고하였으며 그 유발인자로는 type 1과 type 2가 52%, type 3이 75%에서 고혈압이 차지하고 그외의 유발인자로는 선천적으로 대동맥판에 기형이 있는 경우, Marfan씨 증후군, 대동맥 중층괴사 및 동맥 경화증이 있으며 드물게는 대동맥 축착증과 Turner증후군에서도 나타나는 것으로 보고하고 있다.¹⁶⁾

본 레에서는 환자가 정기적인 신체검사상 고혈압의 과거력이 없었고 단지 수술후 일시적인 혈압상승이 있었으나 수개월후 항고혈압제의 투여를 중지하여도 혈압은 정상범위이었으므로 고혈압을 유발인자로 생각하기 어렵고 그외 가족력에도 특별한 유발인자가 없었다. 또한 32세의 젊은 나이로 유발인자가 인지되지 않으며 병리 검사상 대동맥에 혼합 낭포성 중층괴사가 있었다는 점에서 최근 Loepky등¹³⁾이 보고한 증례와 나이, 병리 소견, 임상 소견 등이 유사하였다. 이러한 경우의 혼합 낭포성 중층괴사의 원인에 대한 것은 아직 알려져 있지 않으나 40세 이하의 젊은 나이에 대동맥류가 생길 경우 대동맥의 혼합 낭포성 중층괴사가 유발 인자중 하나가 될 수 있을 것으로 생각된다.

진단방법에서도 흉부 X선, 심 초음파, 전산화 단층 촬영, Magnetic resonance imaging(MRI) scan 등 많은 발전이 있어 왔으며 특히 대동맥 촬영술이 가장 정확한 진단 방법으로 알려져 있다.^{17,19)} 대동맥 촬영술로서 가성 내강에 대해 연구한 것에 따르면 복부동맥은 박리에 의해 혈관분지들이 협착 또는 폐쇄되거나 혹은 혈관 분지의 박리가 일어날 수 있으며 이때 발생한 가성 내강에서 신장이나 상부 장간 동맥 등 주요 장기에 혈액이 공급될 수도 있다고 하였다.¹⁾ 혈관이 분지되는 곳에서 박리가 일어나면 이때 발생한 구멍에 의해 가성 내강에서만 혈액이 주요 장기로 공급하는 것이 가능하지만 관상 동맥은 아마 이러한 경우가 생기지 않을 것이라고 주장하였다.⁹⁾ 본 레에서는 수술시 우측 관상 동맥에 가성 내강에서 혈

액이 공급되고 있었으며 우측 관상 동맥 기시부 근처에 비교적 면이 고른 환공을 통하여 가성 내강과 진성 내강이 연결되어 있었으나 이로 인하여 협심증이나 심근 경색, 부정맥의 소견은 보이지 않았다.

치료로서는 내과적 치료와 수술적 요법으로 구분할 수 있는데 처음 대동맥 박리가 의심되는 환자를 당면할 때 여러 가지 약제 즉 Trimethaphan, propranolol, methyldopa, sodium nitroprusside, guanethidine 등을 사용하여 수축기 혈압을 약 100~120mmHg 정도로 낮추어 더 이상의 박리가 진행되는 것을 막고 동통을 감소시켜야 한다. 그리고 심전도, 혈압, 소변양, 폐동맥압 등을 측정하여야 하고 환자가 안정되는 대로 정확한 진단 방법을 모색하여야 한다.

현재 상행 대동맥에 병변이 있을 때 (type 1, 2) 수술하는 것이 예후가 좋은 것으로 보고되고 있으나 하행동맥에서는 내과적인 치료가 외과적인 치료에 비해 사망율이 비등한 것으로 되어 있다.^{2,20,22)} 위와 같이 급성상행 박리성 대동맥류는 대부분 수술이 필요한 것으로 되어 있지만 만성일 경우라도 박리로 인하여 계속적이고 점차 심해지는 증상이 있든지, 가성 내강이 소낭을 형성한 경우, 국한성 가성 내강의 크기가 10cm를 초과할 경우, 그리고 박리의 합병증으로 대동맥 판막부전²⁵⁾, 뇌허혈, 심근허혈등이 있는 경우는 수술의 적응증이 되는 것으로 보고되어 있다. 만약 만성 박리성 대동맥류에서 수술의 적응증에 해당되지 않을 경우에는 면밀하게 관찰되고 전산화 단층 촬영이나 MRI scan 등으로 정기적인 반복검사를 하여야 한다고 하였다. 급성이나 만성 박리성 대동맥류에서 예외적으로 수술의 적응이 되지 않는 경우가 있는데 악성종양등의 전신 질환이 있을 때, 나이가 아주 많은 노인, 현재 여러 중요 장기의 부전, 그리고 박리의 합병증으로 뇌경색이 초래되거나 양측 신장 혹은 광범위한 내장의 경색이 있는 경우는 수술하지 않는 것으로 되어 있다.^{11,26)} 본 레에서는 병력상 입원 5개월전에 급성 박리가 있었던 것으로 보이며 다행히 특별한 합병증없이 지내오다가 점차 심해지는 호흡곤란으로 내원하였고 검사상 대동맥 판막부전으로 인한 심부전을 동반한 type 1 만성 박리성 대동맥류이며 연령이 젊은 점을 고려할 때 수술의 적응증이 되는 것으로 사료된다.

결론적으로 본 예에서는 40세 이하의 나이에서 특별한 유발인자가 없는 원인 불명의 혼합 낭포성 중층 괴사에 의한 박리성 대동맥류가 발생한 경우로서 우측 관상동맥이 가성 내강에서 혈액이 공급되고 있었으나 심전도상 심근경색의 소견이 없었으며 박리성 대동맥류로 인하여 대동맥 관막 부전과 class 2 정도의 심부전이 있어 내과적 치료와 수술 (Bentall' operation)^{27,28)}로서 성공적으로 치료하였으며 수술 후 약 1년 6개월간 경과를 관찰하여 분헌 고찰과 함께 보고하는 바이다.

참 고 문 헌

- Guthaner, D. F., Miller, D. C., Silver, J. F., Stinson, E. B., and Wexler, L. : Fate of the False Lumen Following Surgical Repair of Aortic Dissection: An Angiographic Study. *Radiology* 133: 1, 1979.
- Wheat, M. W. : Acute dissecting aneurysms of the aorta: diagnosis and treatment. *American Heart Journal*. 99: 373, 1980.
- Roberts, W. C. : Aortic dissection: anatomy, consequence and causes. *American Heart Journal*. 101: 195, 1981.
- 양기화 · 김병기 · 김선무 · 이종무 : 동맥경화 증에 동반된 박리성 대동맥류. *대한병리학회지*. 17: 298, 1983.
- Daily, P. O., Trueblood, H. W., Stinson, E. B., Wuerflein, R. D., and Shumway, N. E. : Management of acute dissections. *Ann. Thorac. Surg.* 10: 237, 1970.
- DuBost, C., Allary, M., and Oeconomos, M. : Resection of an aneurysm of the abdominal aorta. : reestablishment of the continuity by a preserved human arterial graft with results after 5 months. *Arch. Surg.* 46: 405, 1952.
- Debakey, M. E., Crawford, E. S., Cooley, D. A., and Creech, O. J. : Aneurysm of the aorta treated by resection. *J. A. M. A.* 163: 1439, 1968.
- Bentall, H. H., and Debono, A. : A technique for complete replacement of the ascending aorta. *Thorax*. 23: 338, 1968.
- Hayashi, K., Meaney, T. Y., Zelch, J. V., and Tarar, R. : Aortographic analysis of aortic dissection. *Radiology*. 122: 769, 1974.
- 윤경선 · 이영우 · 이성호 · 이영균 · 한만칭 : 박리성 대동맥류의 임상적 고찰. *순환기*. 5: 61, 1975.
- Frist, W. H., and Miller, D. C. : Repair of ascending aortic aneurysms and dissections. *Journal of cardiac surgery*. 1: 33, 1986.
- Debakey, M. E., McCollum, C. H., Stanley Crawford, E., Morris, G. C., Howell, J., Noon, G. P., and Lawrie, G. : Dissections and dissecting aneurysms of the aorta: Twenty-year follow-up of five hundred twenty-seven patients treated surgically. *Surgery*. 92: 1118, 1982.
- Loeppky, C. B., Alpert, M. A., Hamel, P. C., Martin, R. H., and Sabb, S. B. : Extensive aortic dissection from combined type cystic medial necrosis in a young man without predisposing factors. *Chest*. 79: 116, 1981.
- Schatmann, T. J. M., and Backer, A. E. : Pathogenesis of dissecting aneurysms of aorta. *Am. J. Cardiol.* 39: 21, 1977.
- Schatmann, T. J. M., and Backer, A. E. : Histologic changes in the normal aging aorta: Implications for dissecting aortic aneurysm. *Am J Cardiol.* 39: 13, 1977.
- Larson, E. W., and Edwards, W. D. : Risk factors for aortic dissection: a necrosy study of 161 cases. *Am. J. Cardiol.* 53: 849, 1984.
- Thorsen, M. K., San Dretto, M. A., Lawson, T. L., Foley, W. D., Smith, D. F., and Berland L. L. : Dissecting aortic aneurysms: accuracy of computed tomographic diagnosis. *Radiology*. 148: 773, 1983.
- Yamaguchi, T., Natio, H., Ohta, M., Sugahara, T., Takamiya, M., Kozuka, T., and Nakajima, N. : False lumens in type 3 aortic dissections: Prog-

- ress CT study. *Radiology*. 156 : 757, 1985.
19. Wolfe, W. G. : Acute ascending aortic dissection. *Ann Surg*. 192 : 658, 1980.
20. Mcfarland, J., Willerson, J. T., Dinsmore, R. E., Austen, W. G., Buckley, M. J., Sanders C. A., and DeSantis, R. W. : Medical treatment of dissecting aortic aneurysm. *N. Eng. J. Med.*, 286 : 115, 1972.
21. 이두연 · 김윤 · 조범구 · 홍승복 · 유형식 · 오기근. : 박리성 흉부 대동맥류 파열증의 수술치험 1예. *대한흉부외과학회지* 10 : 82, 1977.
22. 이순영 · 정민영. : 박리성 대동맥류 1예 보고. *대한외과학회지*. 19 : 71(161), 1977.
23. Appelbaum, A., Karp, R. B., and Kirklin, J. W. : Ascending vs descending aortic dissection. *Ann. Surg*. 183 : 296, 1975.
24. Mills, S. E., Teja, K., Crosby, I. K., and Sturgill, B. C. : Aortic dissection : surgical and nonsurgical treatments compared. *The American Journal of Surgery*. 137 : 240, 1979.
25. Najafi, H., Dye, W. S., Javid, H., Hunter, J. A., Goldin, M. D., and Serry, C. : Aortic insufficiency secondary to aortic root aneurysm or dissection. *Arch Surg*. 110 : 1401, 1975.
26. Haverich, A., Miller, D. C., Scott, W. C., Mitchell, R. S., Oyer, P. E., Stinson, E. B., and Shumway, N. E. : Acute and chronic aortic dissections : determinants of long-term output for operative survivors. *Circulation*. 72(supp II), II-22 1985.
27. First, W. H., and Miller, D. C. : Long term results with total replacement of the ascending aorta and reimplantation of the coronary arteries. *J Thorac Cardiovasc Surg*. 91 : 17, 1986.
28. 조범구 · 최수승 · 박영환 · 조승연 : 대동맥 판막부전이 동반된 상행 대동맥류의 외과적 치료 17예 보고. *대한흉부외과학회지*. 19 : 134, 1986.

—Abstract—

Chronic Dissecting Aortic Aneurysm with Right Coronary Artery Perfused Solely by False Lumen of Ascending Aorta

Myeong Gu Go, Jong Myung Kim, Kwan Ho Lee, Young Jo Kim,
Bong Sup Shim, and Hyun Woo Lee

*Department of Internal Medicine
College of Medicine, Yeungnam University*

Mee Soo Hwang
*Department of Radiology
College of Medicine, Yeungnam University
Taegu, Korea*

Dissecting aortic aneurysm is relatively rare in those under 40 years of age without high risk factors. After dissecting aortic aneurysm is occurred, the coronary artery is rarely perfused by false lumen.

We present a thirty two-year-old man who showed Debakey type 1 dissecting aortic aneurysm with right coronary artery perfused by false lumen of ascending aorta and with congestive heart failure due to aortic insufficiency without discernible risk factor.

Medical and surgical treatment(Modified Bentall's operation) were successfully performed. The pathologic report showed combined cystic medial necrosis. Now he is well tolerated and stable only with anticoagulation during follow up 18 months.