

## 고 선량률 강내 치료기를 이용한 식도암 치험 1례

영남대학교 의과대학 치료방사선과학교실  
김경애 · 김성규 · 신세원 · 김명세

### 서 론

식도암은 위장관에서 발생하는 악성 종양중에서 방사선을 이용하여 근치적인 치료를 할 수 있다고 알려져 있으며<sup>1,3)</sup>, 최근에는 침범 부위에 따라 방사선 치료 단독이나 외과적인 수술과 항암제 투여등이 많이 이용되고 있어서 증상의 호전은 물론 국소 제어율의 증가에 따른 생존율의 향상을 보인다는 연구 결과가 보고되고 있다.<sup>4)</sup>

그러나 식도 주위에는 해부학적으로 볼 때 방사선 치료로 손상을 받기 쉬운 중요한 장기와 기관이 많아서 종양 치료에 필요한 만큼의 고 선량률의 외부치료를 시행할 경우에 가끔 부작용이나 후유증을 동반하기도 한다.

이러한 문제점을 해결하기 위하여 정상 주위 장기에는 손상을 최소화 하면서 치료가 필요한 부위에만 선택적으로 방사선을 조사하는 방법이 다양하게 연구 개발되게 되었다.

그 중에는 여러 각도에서 식도를 향하여 방사선을 조사할 수 있는 다문조사와 회전조사가 원격치료의 일종으로 이용되기도 하나 치료 계획의 어려움과 매일 매일 치료할 때 정확한 치료위치의 고정이 불안정할 가능성이 많으므로 대부분의 경우에서는 전후면 대향 2문 조사 후 3문 조사나 측면 대향 2문 조사를 이용한 치료를 하고 있다.<sup>5,6)</sup>

그러나 경우에 따라서는 척수나 심장같은 중요한 장기에 과도한 치료 선량이 가게 되는 수가 있으므로 보다 한정된 국소 부위에만 고 선량률을 줄 수 있는 방법으로 방사성 동위원소를 식도 강내에 삽입하는 치

료를 하여 좋은 결과를 보고하고 있으나, 대부분이 라디옴이나 이리듐같은 저 선량률 동위원소를 이용한 것이 많고, 고 선량률 강내 치료의 예는 거의 없는 실정이다.<sup>7,8)</sup>

저자들은 내시경을 통한 조직 검사상 식도암으로 확진되어 방사선 치료를 받기 위하여 내원한 환자에서 외부 방사선 치료와 더불어 고 선량률 경관 강내 조사를 시행하여 좋은 결과를 보였으므로 문헌 고찰과 함께 보고하는 바이다.

### 증 례

- 환 자 : 권 ○ 혁, 51세, 남자
- 주 소 : 연하곤란
- 현병력 : 87년 10월 약 2개월간 지속된 연하 장애로 본원 이비인후과와 내과에서 식도 촬영과 흉부 전산화 단층 촬영에서 식도 자체에서 생겨난 종양이라는 판단아래 내시경 검사와 병리 조직학적 진단을 위한 조직 생검을 시행하였다.
- 과거력 : 장기간 동안 고혈압이 있었으나 적절한 치료를 하지 않았으며 당뇨병으로 진단을 받았으나 불규칙적인 치료를 받았다.
- 가족력 : 특기사항 없었다.
- 방사선치료 : 한주일에 5회 치료하는 방식으로 하루 180 cGy 씩 총 25회에 걸쳐서 4500 cGy 까지 외부치료를 시행한 다음 식도촬영으로 잔류 병소의 정확한 위치를 확인한 뒤 투시하에서 고 선량률 강내 치료에 필요한 특수한 도관(Photo. 1)을 삽입한 후 모의 선원을 장치시켜 조준 촬영을 해서 원하는 부위에 정확한 선량이 가도록 치료계획용 컴퓨터를 이용하여 계획하고(Photo.

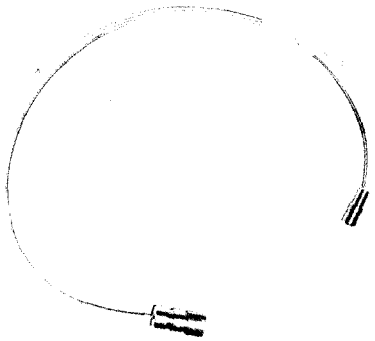


Photo. 1. Flexible catheter for high dose rate ICR with dummy source.

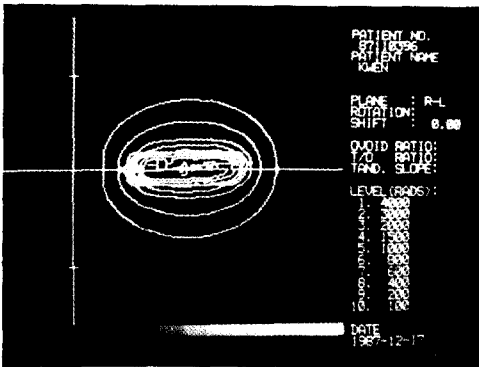


Photo. 2. Isodose curves along central axis of high dose rate CO-60.

2)모의 선원을 고선량률 강내치료기에 연결한 상태로 조준 촬영사진과 비교하여 위치의 정확성을 모의치료로 확인한 뒤 선원의 중심축에서 0.75 cm 거리에 1000cGy가 가도록 1cm간격으로 선원을 빼면서 치료를 하였으며 치료중이나 치료후에 특별한 증상의 호소는 없었다.

- 항암화학요법 : 위의 방사선 치료후 두번의 상암에 투여를 하였는데, 첫번째는 서울대학병원에서 하였고, 두번째는 본 병원 내과에서 시행하였으며 말초 혈액 검사상 혈소판의 감소가 현저하여 더 이상의 화학요법은 시행할 수가 없었다.

- 방사선 치료후의 경과 : 강내 치료후 27일째 되던날에 약 100cc 가량의 토혈을 해서 본 병원 내과에서 처치후 퇴원하였고 143일째 되던 날도 토혈과 저혈압으로 인하여 다시 한 번 내과적인 처치를 하였다.

148일째 되던날 고열이 나서 기관식도루를 생각하고서 154일째 시행한 식도내시경 검사에

서 그 존재를 확인하고 171일째 되는 날 식도 촬영상에 커다란 누공을 확인하여 180일째 되는 날 위루를 설치하였으며 현재 연습중에 있다.

- 이학적소견 : 의식 상태는 명료하였으며, 의견상 건강한 편이었고 영양 상태는 양호하였다.

입원 당시 혈압은 190 / 130 mmHg, 맥박이 74 회 / 분, 체온은 37℃, 호흡수는 24회 / 분이었으며 체중은 83kg 으로 다소 비만형의 체격이었다.

시신상 안면부의 홍조외는 이상소견이 발견되지 않았고 경부 임파절도 촉진되지 않았다.

흉부는 좌우 대칭이었고 호흡시 흉곽의 운동장애도 없었으며 청진상 호흡음도 정상이었다.

심박동은 규칙적이었고 심잡음도 들리지 않았다.

- 검사소견 : 혈액검사, 소변검사, 기생충검사는 정상이었고 효소면역 검사에서 CEA 1.1mg / ml, AFP 0.7 mg / ml로 정상이었으며, 세포 면역 검사에서 T<sub>h</sub>37%, T<sub>s</sub>48%로 T<sub>h</sub> / T<sub>s</sub> ratio의 감소를 보였다.

간기능 검사에서는 GOT / GPT = 75 / 44, γ-GTP가 258로 높게 나왔으며 심전도 검사는 정상이었다.

- 방사선학적 검사소견 : 단순폐 촬영은 정상이었으며 식도촬영에서는 약 8cm 가량의 층만결손이 불규칙한 점막과괴를 동반하고 대동맥궁 부위에서 보였고 흉부 전산화 단층촬영에서는 이 종괴가 식도에서 발생한 것으로서 인근 주위 임파절의 침범 소견도 보였다.

부부 전산화 단층 촬영에서는 정상 소견을 보였다.

- 병리학적소견 : 식도 내시경 검사에서 채취한 생검물질의 조직학적 검사에서 편평상피 세포암으로 확진되었다.

## 고 찰

식도암은 대부분의 환자에서 연하곤란과 체중감소를 동반하고 음식을 삼킬 때에 통증을 호소하는 경우가 많다.

또한 국소적으로 진행이 되면 내강의 협소로 인한 증상이 올 수가 있으며 점막 파괴나 종양 자체의 괴사로 인한 출혈이 동반되기도 한다.

이제까지 이용되어 왔거나 현재도 이용되는 치료

방법은 수술요법, 방사선치료, 항암제 투여의 단독요법이나 적절한 병합요법으로서 많은 연구와 임상적 적용에 대한 연구 결과가 다양하게 보고되고 있다.

그러나 전반적인 의학의 발달에도 불구하고 5년 생존율은 그다지 향상을 보이지 않음은 중요한 사실로서 치료의 실패 원인에 대한 분석과 검토를 필요로 한다.

식도암의 방사선 치료를 보면 크게 두가지로 나눌 수가 있다.

먼저 통상적인 치료가 해당되는 외부 방사선 치료로서 식도 자체 병변이 10cm이내이면서 지역 임파선 전이는 있더라도 기관식도루 같은 합병증이 없는 경우는 근치적으로 방사선치료를 시행할 수가 있다.

이때는 대개 하루에 180cGy에서 200cGy씩 주 5회 방식으로 치료를 하게 되며, 최소한 6000cGy에서 7000cGy까지를 하여야 된다고 한다.<sup>1,3,5,6)</sup>

이러한 외부방사선 치료에 강내치료를 부가시켜서 국소 병변에 가는 선량을 증가시킴으로 국소 관해율의 증가와 증상 호전에 좋은 결과를 보인다는 보고도 나오고 있다.<sup>7,8)</sup>

그렇지만 현재까지의 대부분의 치료가 저선량을 가진 방사선원을 이용하였으므로 상당히 긴 시간 동안 환자 체내에 거치하여야만 되는 불편함을 피할 수가 없었다.

방사선 치료기기의 발달로 최근에는 고 선량을 강내 치료가 다양하게 이용되면서 근치적으로나 증상경감을 위하여 점차 그 이용 빈도가 식도암 환자에서도 증가되리라 생각된다.

일반적으로 고 선량을 강내 치료에서는 코발트같은 강력한 동위원소를 사용하므로 차폐시설을 한 특수한 건물구조와 원격조절이 필수적이다.

방사선 생물학적으로 볼 때 단위시간당 조사되는 방사선량이 많으므로 종양세포에 대한 억제 효과가 월등할 뿐만아니라 주위 정상조직의 손상 정도는 다른 부위에서 행하여진 연구결과에서 선량률에 따른 차이가 없음이 알려졌다.

또한 외부 치료 단독인 경우와 외부치료와 강내 치료를 병용한 경우를 비교해 볼때 부작용이나 합병증의 발생에는 차이가 없음을 최근의 보고에서<sup>9,10)</sup> 알 수 있다.

Hishikawa등에<sup>9)</sup> 의하여 2000cGy미만의 강내 치료에서는 특별한 부작용이나 합병증이 생기지 않는다고 보고하고 있다.

이 환자의 경우에 4500cGy의 외부 방사선치료후 강내 방사선치료는 방사선원의 중심축에서 0.75cm에 1000cGy가 가도록 치료계획을 하였으므로 고 선량을 강내치료만으로는 식도의 출혈이나 누공 같은 합병증의 발생 가능성은 희박하다고 하겠다. 방사선 치료후 발견되는 식도 누공의 원인을 살펴 보면 종양자체의 침윤, 국소 감염, 섬유아 세포나 종양 세포에 의한 맥관 영양 혈관의 폐쇄, 화학요법, 식도 확장술에 의한 외상이나 동맥 경화증등이 알려져 있으며<sup>11)</sup>, 이 환자에서는 두 번의 화학요법과 그에 따른 혈소판 감소증, 당뇨병 및 무절제한 식사등이 식도 출혈과 식도 누공을 일으켰을 가능성이 농후하므로 치료후의 환자 관리와 추가치료시에는 식도 천공이나 식도 기관루같은 합병증이 생기지 않도록 최대한 신경을 써야 되며 유관 각과간의 긴밀한 상의와 협조가 환자의 예후와 생존기간에도 영향을 미칠 수 있음을 보여 주었다.

## 요 약

식도암 환자에서 외부방사선 치료와 고 선량을 강내 치료를 병용하여 자각 증상의 호전은 물론 식도 촬영상에서도 좋은 반응을 보인 환자에서 장기간이 경과후에 발생한 식도 출혈과 식도 기관루를 경험하였기에 문헌 고찰도 함께 하였다.

## 참 고 문 헌

1. Hope-Stone, H. F. : Radiotherapy in clinical practice. Butterworths, London, 1986, p. 166.
2. Fletcher, G. H. : Textbook of radiotherapy. 3rd ed., Lea and Febiger, Philadelphia, 1980, p. 696.
3. Halnan, K. E. : Treatment of cancer. Chapman and Hall, London, 1982, p. 392.
4. Pearson, J. C. : The present status and future potential of radiotherapy in the management of

- esophageal Cancer, 39 : 882-890, 1977.
5. Perez, C. A., and Brady, L. W. : Principles and practice of radiation oncology. J. B. Lippincott Co., Philadelphia, 1987, p. 709.
  6. Devita, V. T.(Jr.), Hellman, S., and Rosenberg, S. A. : Cancer principles and practice of oncology. 2nd ed., J. B. Lippincott Co., Philadelphia, 1985, p. 638.
  7. Hishikawa, Y., Tanaka, S., and Miura, T. : Early esophageal carcinoma treated with intracavitary irradiation. Radiology, 156 : 519-552, 1985.
  8. Stoller, J. L., and Flores, A. D. : Intracavitary irradiation for oesophageal cancer. Lancet, 14 : 1365, 1985.
  9. Hishikawa, Y., Tanaka, S., and Miura, T. : Esophageal ulceration induced by intracavitary irradiation for esophageal carcinoma. AJR, 143 : 269-273, 1984.
  10. Hishikawa, Y., Kamikonya, N., Tanaka, S., and Miura, T. : Esophageal stricture following high-dose-rate intracavitary irradiation for esophageal cancer<sup>1</sup>. Radiology, 159 : 715-716, 1986.
  11. Hishikawa, Y., Tanaka, S., and Miura, T. : Esophageal fistula associated with intracavitary irradiation for esophageal carcinoma. Radiology, 159 : 549-551, 1986.

—Abstract—

## One Case of Esophageal Cancer Treated with High Dose Rate ICR

Kyeung Ae Kim, Sung Kyu Kim, Sei One Shin, and Myung Se Kim

*Department of Therapeutic Radiology  
College of Medicine, Yeungnam University  
Taegu, Korea*

Esophageal cancers are highly malignant neoplasms.

Prognosis of esophageal cancer treated by external irradiation alone is rather poor because of local recurrence and distant metastasis.

Recently intracavitary irradiation has been used as a boost therapy after external irradiation to obtain better local control.

One case of esophageal cancer has been treated by high dose rate remote-controlled afterloading unit as boost therapy after external irradiation.

The result was excellent in short term follow up esophagogram but esophageal bleeding and esophagotracheal fistula were noted in further follow up examination after inappropriate posttreatment management including insufficient chemotherapy due to poor general condition.

We reviewed possible causes of esophageal bleeding and esophagotracheal fistula after external irradiation and high dose rate ICR.