

BRW Stereotaxic System을 이용한 뇌실질내 Sparganosis의 정위적 수술 치험례

영남대학교 의과대학 신경외과학교실

김성호 · 백승찬 · 임좌혁 · 김오룡 · 지용철 · 최병연 · 조수호

서 론

조충류 *Spirometra* 속의 유충형태인 *Sparganum*에 의한 인체 감염에 대한 보고는 1882년 Manson에 의해 보고된 이래로 300례 이상 보고되었는데, 한국에서는 1917년 植村이 한국인 하지에서 처음 발견하여 土井에 의해 보고 되었다.¹⁾ 일반적으로 *Sparganum*은 대개 피하조직과 흉벽, 복벽 및 사지의 표재성 근막을 주로 침입하며 드물게는 흉강, 복강, 복부 장기, 요로, 음낭, 안, 척수강 및 뇌를 침범하기도 한다.¹⁻⁸⁾ 생체 두개강내 Sparganosis는 매우 희귀하며 뇌실질내의 경우는 발표된 것이 몇례에 불과하다.¹⁻⁴⁾ 최근 본 교실에서도 우측 전두엽의 뇌실질에 발생한 Sparganosis를 BRW stereotaxic system으로 치험하였기에 문헌 고찰과 함께 보고하는 바이다.

증 례

- 환 자: 김 ○ 향, 여자, 47세
- 주 소: 두통 및 빈발성 간질발작
- 현병력: 15년 전부터 빈번한 간질발작이 있었고, 좌측 상지에 경도의 운동마비와 간헐적 두통이 있어왔다. 1986년 1월경 부터는 좌측 하지의 운동마비가 발생하여 보행장애를 겪었으며 1987년 1월 20일 영남대학교 의과대학 부속병원 신경과에 입원하였다가 뇌단층촬영상 뇌실질내 저밀도의 음영

이 발견되어 본과로 전과되었다.

- 과거력: 개구리나 뱀을 먹은 적은 없으나 소독되지 않은 물은 주생활 근거지가 농촌이므로 자주 마셔 왔다고 한다.

- 이학적 및 신경학적 소견: 입원당시 환자 영양 상태는 비교적 양호하였고 압통성 피하 결절이나 발열, 홍반, 부종 등은 없었으며 의식 상태는 명료하였고 인체 검사상 유두부종은 없었다.

좌측상지는 G3-G4, 하지는 G4정도의 운동마비가 있었고 심전 반사는 좌측에서 약간 증가(+++)가 있었으며 Babinski sign은 좌측에서 양성을 보였다. 입원당시 혈압은 120 / 80mmHg, 체온은 36.8°C, 맥박은 78/min 이었다.

- 검사실 소견: 말초혈액, 뇨검사 및 대변의 일반 검사는 정상 범위로 백혈구 증가나 호산구 증가증은 없었다. VDRL과 CRP는 음성이었으나 RA factor는 양성이었다. 뇌파검사상 우측 전두부에 d. w. alpha with scattered theter를 보였다.

방사선학적 소견: 흉부 및 두개골 단순 X-선 촬영상은 정상이었으며 우측 경동맥 혈관 조영술을 시행하였는데 뇌혈관계에는 특기할 만한 이상 소견은 없었다. 두부 전산화 단층촬영상에는 우측 전두엽에 주위와 경계가 불분명한 저밀도의 음영이 나타났으며 조영제 주입으로 일부분이 결절성의 양상으로 대조강화를 나타내었다(Fig. 1).

- 수술 소견: 전산화 단층촬영술과 연계된 컴퓨터 뇌정위수술장치인 Brown-Robert-Well System

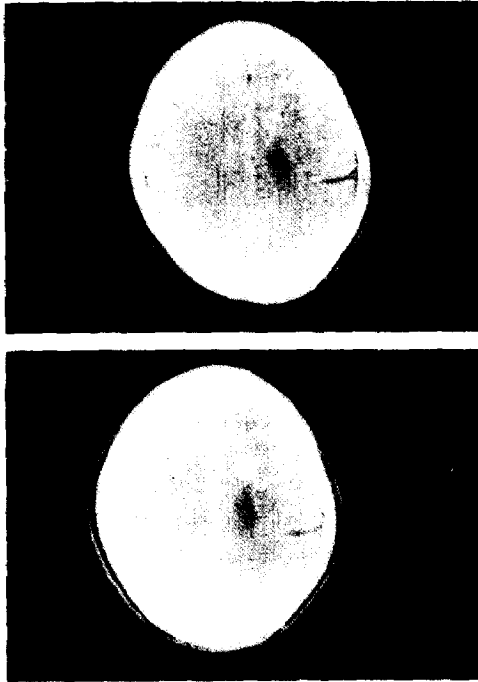


Fig. 1. A: Precontrast CT scan shows decreased density on right frontal lobe
 B: Postcontrast CT showing nodular enhancement.

을 이용하여 우측 전두부에 국소 마취를 한 후, 두피 절개를 하고, Burr hole을 뚫어 biopsy needle을 넣어서 4cm 깊이에서 2cm×0.2cm의 실같이 길고 가느다란 회백색 유충을 적출하였다. 기생충학적 특징은 calcarous corpuscles이 있고 transverse septation이 없는 전형적인 sparganum의 소견을 보여 주고 있었다 (Fig 2).



Fig. 2. The microscopic findings of Sparganum.

• 수술후 경과: 수술 후 통증은 많이 감소되었으며 빈발한 대발작 양상을 보이던 것이 간헐적 소발작 양상을 보이고 좌측 운동마비는 호전이 되어 퇴원하여 외래에서 항경련제로 통원 치료를 받고 있다.

고 찰

Sparganosis는 Spirometra속의 유충형태인 parganum의 인체감염을 말하며 이 sparganum은 개 또는 고양이를 종숙주로 하는 Diphyllbothrium mansoni와 이의 근접종인 Spirometra의 아속에 속하는 plerocercoid를 말한다. 이들의 제일중간숙주는 물벼룩(cyclops)이고 제이중간숙주는 담수어, 개구리, 뱀, 조류 등이라고 하며 이들 중간숙주의 체내에서 Sparganum을 발견할 수 있다고 한다.^{9,10)}

1882년 Patrik Manson에 의해서 Sparganum mansoni의 인체감염이 발견된 이래 이는 전세계적으로 분포되어 있으며 특히 한국을 비롯하여 중국, 일본, 동남아등지에서 많이 보고 되고 있으며 우리나라에서는 1917년 植村이 한국인 하지에서 처음 발견한 것을 학회에 1924년 土井, 박창훈 등이 보고한 이래 현재까지 수십여 차례 보고^{1,2,5-9,11-17)}가 있어 왔다. 한국에서 sparganosis는 지역적으로 어느 한 곳에 국한된 것이 아니고 전국 각지에서 발견된다^{9,15,17)}고 하며, 1975년 조동¹⁵⁾에 의하면 5 : 1의 비율로 남자에 많으며 연령별로는 주로 30~40대에서 많이 발견되고 있다.

Sparganum의 생활사¹⁰⁾는 개, 고양이의 장내에서 산란된 spirometra species의 충란이 수중에서 부화하여 coracidium이 되어 제일중간숙주에 섭취되어 proceroid로 된다. 이들은 제이중간숙주에 섭취되어 소화관 벽을 관통하여 체강으로 이행한 후 plerocercoid(sparganum)유충이 되며 종숙주나 어느 동물에 먹혀도 sparganum으로 남아 있게 되며 사람인 경우도 마찬가지이다.^{11,15,16)}

Spirometra sparganum 유충의 인체감염 경로는 (1) proceroid를 보유하고 있는 제일중간숙주인 물벼룩으로 오염된 물을 마실 때 (2) plerocercoid를 가진 제이중간숙주인 어류, 파충류 혹은 포유류 등을 생식 또는 불충분한 요리를 해서 먹을 때 (3) plerocercoid를 보유하고 있는 개구리 혹은 뱀의 점

질을 피부, 안부, 또는 질부에 부착했을 때 그리고 (4) plerocercoid는 수지 혹은 식기 등에 잘 부착됨으로 조리사의 부주의로 우연히 감염될 수 있다.^{15,16)}

*Sparganum*의 인체감염에 의한 기생부위는 복벽, 흉벽, 복강내, 뇨도, 음낭, 서혜부, 안와⁴⁾ 및 안검 등 피하지방조직 및 근막어느 부위에서도 기생할 수 있으나 중추신경계를 침범한 예는 상당히 희귀하다.²⁻⁷⁾

Sparganosis에는 두가지 형태가 있다. 비증식형은 전형적인 것으로 larva가 인간에서 성장은 하나 증식을 하지 않는 것으로 대부분이 여기에 속하고, 증식형(*Sparganum proliferum*)은 larva가 branching과 building을 하여 증식을 한다.^{4,10)}

병소들은 흔히 회색, 갈색 혹은 황색의 well circumscribed small firm fibrous mass이다. 출혈, 피사, 낭포형성 등이 존재하고 때때로 *Sparganum*이 육안적으로 발견된다.¹⁴⁾ spargana는 thin, white, solid and ribbon like worms로서 길이는 수 millimeter에서 1m가 넘는 것도 있다. 앞쪽 끝은 함몰되어 있고 약간 구근 형태를 이루며 몸체는 규칙적으로 홈이 파져 있다. 현미경적으로 유충은 입과구, 형질세포, 조직구, 중성구 때로는 거대세포나 호산구등으로 형성된 염증 반응으로 둘러 싸여 있다.¹⁴⁾ *Spargana*가 *Cysticercus*, *Echino coccus* 그리고 *Coenurus* 유충과 다른 점은 solid noncavitated body를 가지고 있으나 낭벽이 결핍되어 있고 hooked scolex가 없다는 점 등이다.

임상 증상은 서서히 나타나고 압통성이며 때로는 이동하는 피하 결절이 수 주 혹은 수 년간 지속되고, 발열, 오한, 흥분 및 부종 등이 나타나는 것이 특징이다.¹¹⁾

진단은 육안적 혹은 현미경적 morphological confirmation이 중요하며 human sparganosis는 endemic areas에서 조차 드문 질환이므로 술전에 진단하는 것은 매우 어렵다. 말초혈액 검사 소견상 백혈구 증가와 호산구 증가를 보이지만 이는 특이성이 없다. Kim등¹¹⁾은 ELISA를 이용한 혈청학적 검사가

sparganosis진단에 85.7%의 감수성과 95.7%의 특이성을 보여 준다고 하였다.

두개강내 sparganosis는 아주 드문 경우이며 이 때 *Sparganum*은 intracerebral, subarachnoid 및 subdural space 등을 침범할 수가 있다.¹⁻⁴⁾

두개강내 *Sparganum*의 초기 증상은 focal neurologic sign이 있던 없던 두통과 간질 발작이며 경과 는 뇌염이나 지주막하 출혈과 같이 급성이다. 진단은 일반적 sparganosis와 같이 병리학적, 혈청학적 진단이 중요하며 Chang등²⁾은 intracerebral sparganosis의 특징적 컴퓨터 단층 촬영(CT) 소견을 보고 하였는데 첫째 병소가 편측성이고, 둘째는 동측의 뇌실 확장과 국소 대뇌 피질 위축을 동반한 대뇌 백질의 광범위한 저음영, 셋째는 군데 군데 석회화가 있으며 nodular or irregular enhancement를 보이는 것이며 넷째는 시간이 지남에 따라 조영되는 결절의 위치가 변한다는 것이다.

치료는 약물로는 효과적이지 못하고 수술적 요법이 좋다. 수술은 보통 craniotomy로 뇌종양을 의심 하면서 병소를 제거하게 된다.

본 증례의 경우에서도 주증상이 두통과 간질 발작 이었고 CT 소견상 전두엽에 비교적 광범위한 저음영과 nodular enhancement를 보여줬으며 치료는 BRW system을 이용한 뇌정위 수술¹⁹⁾로 우측 전두부의 Burr hole을 통해 *Sparganum*을 완전히 제거 하였다.

요 약

뇌실질을 침범한 sparganosis는 매우 희귀한데 본 교실에서는 간질과 좌측 편마비를 동반한 두통을 주소로 입원한 47세 여자 환자의 우측 전두엽의 뇌실질에 있는 *Sparganum*을 BRW stereotaxic system을 이용하여 개두술을 시행하지 않고도 국소 마취하에서 적출하여 치험하였기에 문헌 고찰도 함께 보고하였다.

참 고 문 헌

1. Kim, S. C., Kim, H. D., Shim, J. H. and Hong, S. H. : A case of Sparganum mansoni in the intracerebral region. J. Korean Neurosurgery Assoc., 10 : 589-593, 1982.
2. Chang, K. H., Cho, S. Y., Chi, J. G., Kim, W. S., Han, M. C., Kim, C. W., Myung, H. Choi, K. S. : Cerebral sparganosis : CT characteristics. Radiology, 165 : 505-510, 1987.
3. Mineura, K. and Mori, T. : Sparganosis of the brain, Case report. J. Neurosurg., 52 : 588-590, 1980.
4. Anders, K., Folley, K., Stern, W. E. and Brown, W. J. : Intracranial sparganosis : an uncommon infection. J. Neurosurg., 60 : 1282-1286, 1984.
5. 박순하 · 이종두 · 강성구 · 김성근 : 인체 척추강 내에 기생한 Sparganosis 1 예. 대한신경외과학회지, 1(1) : 240-207, 1972.
6. 이철우 · 손 건 : Sparganum mansoni의 척추강 기생 예. 대한외과학회 잡지, 7:155, 1965.
7. 박춘근 · 하영수 · 허준웅 · 송진연 : 흉요추부 경막내에 발생한 Sparganosis 1 예. 대한신경외과학회지, 12(4) : 739-743, 1983.
8. 신재학 · 정준기 · 김원배 외 : 안와내 Sparganosis 1예 보고. 대한신경외과학회지, 4 : 409-412, 1975.
9. 김창환 : 한국남부지방 개구리에 기생하는 Sparganum과 Gnathostoma의 감염 실태에 관한 보고. 기생충학 잡지, 21(1) : 83-86, 1983.
10. Mueller, J. F. : The biology of Spirometra. J. Parasit., 60(1) : 3-14, 1974.
11. 최원진 : 실험감염 스파르가눔의 마우스체내 이행 경로 및 분포. 기생충학 잡지, 22(2) : 229-237, 1984.
12. Kim, H., Kim, S. I. and Cho, S. Y. : Serological Diagnosis of Human Sparganosis by means of micro-ELISA 기생충학 잡지, 22(2) : 222-228, 1984.
13. 이선경 · 이종탁 · 김기협 · 김준기 : Sparganosis 1 예. 부산의대잡지, 7 : 87-91, 1967.
14. Chi, J. G., Chi, H. S. and Lee, S. H. : Histopathologic study on human sparganosis. Korean J. Parasit., 18(1) : 15-23, 1980.
15. Cho, S. Y., Bae, J. Seo, B. S. : Some aspects of human sparganosis in Korea. Korean J. Parasit., 13(1) : 60-77, 1975.
16. Lee, S. H., Choi, J. Y., Seo, B. S. and Cho, S. Y. : Two cases of human infection by adult of Spirometra erinacei. Korean J. Parasit., 22(1) : 66-71, 1984.
17. Kim, C. H. and Shin, D. W. : Prevalence of Sparganum of frogs(Rana nigromaculata) in Daejeon area, Chung-nam, Korea. Korean J. Parasit., 13(2) : 159-162, 1975.
18. Mueller, J. F., Hart, E. P., Walsh, W. P. : Human sparganosis in the United States. J. Parasitol., 49 : 294-296, 1963.
19. 임좌혁 · 지용철 · 최병연 · 문충배 · 조수호 : 개두술로 접근하기 어려운 병소에서의 BRW CT Stereotaxic System의 역할. 대한 신경외과학회지, 15(4) : 635-649. 1986.

—Abstract—

A Case of Cerebral Sparganosis Operated by BRW Stereotaxic System

Seong Ho Kim, Seung Chan Baek, Jowa Hyuk Ihm, Oh Lyong Kim
Yong Chul Chi, Byung Yearn Choi, and Soo Ho Cho

*Department of Neurosurgery
College of Medicine, Yeungnam University
Taegu, Korea*

A patient of cerebral sparganosis is reported :

The patient, a 47-year-old female complained of frequent seizures and headache.

The disease was involved on right frontal lobe, and the lesion was successfully removed by BRW stereotaxic system.

The characteristic features of sparganosis are reviewed.