

비강에 발생한 원발성 악성흑색종 4례

영남대학교 의과대학 병리학교실
김미진 · 남혜주 · 최원희 · 이태숙

서 론

비강 및 부비동에서 발생하는 악성흑색종은 전체 악성흑색종의 0.6~2.5%의 빈도를 차지하는 드문 종양이다¹⁾.

이는 발생단계중 신경능(neural crest)에서 비강 및 부비동의 점막으로 이동된 흑색세포(melanocyte)에서 생기며, 비강내에서는 주로 비중격, 부비동에서는 상악동에서 호발하는 것으로 알려져 있다.

1869년 Lüche, 1872년 Viennois가^{2,3)} 처음 비강내 악성흑색종을 보고한 이후 세계적으로 약 200례가 보고되었고 국내에서는 1963년 박등⁴⁾의 보고 이후 현재까지 약 10례정도가 보고되었다.

저자들은 최근 비강에 발생한 악성흑색종 4례를 경험하였기에 문헌고찰과 함께 보고하는 바이다.

증 례

임상소견 요약

(증례 1)

62세 남자환자로서 약 2개월전부터 좌측 상악동 부위 동통 및 좌측 비폐색이 있어 개인병원에서 간헐적으로 치료를 받았으나 호전되지 않고 최근에 증상이 악화되어 본원에 내원하였다. 전비경검사상 좌측 비강을 폐쇄하는 회색의 종물이 관찰되었다. 부비동 X-선상에서 좌측 비강 및 상악동에 연부조직 종괴가 비중격의 우측만곡과 함께 관찰되었고 두경부 전산화단층촬영상이 종괴는 좌측 안와의 내벽 및 상악동의 외골벽을 침식하는 소견과 함께 비인강 외

벽을 침범하고 있었다. 그외의 임상소견은 모두 정상범위였다. 환자는 stage IV로서 수술이 불가능하여 보존적 요법으로 방사선치료만 시행하였다. 조직생검은 좌측 비중격 및 외벽에서 시행하였다.

(증례 2)

76세 남자환자로서 약 2개월 동안 서서히 진행되는 좌측 비폐색 및 출혈성 비루를 주소로 내원한 바, 전비경 및 후비경검사상 좌측 비강을 거의 차지하는, 흑색의 불규칙한 표면을 가진 종괴가 비중격 천공과 함께 발견되었다. 부비동 X-선 및 전산화단층촬영상 좌측 비강을 채우는 연부조직음영의 종괴가 보였고 비중격의 만곡과 함께 좌측 상악동의 내벽이 얇아져 있었으나 골파괴 소견은 보이지 않았다. 또한 종괴는 동측의 안와 및 비인강 전외벽을 침범하였고 좌측상악동 및 사관동은 혼탁되어 보였다. 그외 임상검사 소견은 모두 정상범위였다. 조직생검만 실시하고 환자는 추적조사되지 않았다.

(증례 3)

57세 여자환자로서 4개월전부터 좌측 비폐색과 간헐적인 비출혈이 있어 본원에 내원하였다. 전비경검사상 좌측 비중격에서 반경 2cm의 흑정색 종괴를 확인하고 혈관종진단하에 절제생검만을 시행하였으나 악성흑색종의 조직검사 결과 후 다시 비중격의 광범위 절제술을 시행하였다. 부비동 X-선 검사상 골파괴 소견은 없었고 전산화단층촬영은 시행하지 않았다.

(증례 4)

81세 남자환자로서 약 1년전부터 우측 비강내 종물인지와 함께 최근 우측외비의 종창이 있어 본원에 내원한 바 전비경검사상 흑색의 용종상 종괴가 우측 비강내에서 확인되었다. 부비동 X-선 검사상 우측 후비공에 3cm반경의 둥근 종괴음영이 보였고 골침식 소견은 없었으며 우측 상악동염이 동반되어 있었다. 전산화단층촬영은 시행되지 못하였고 조직생검만 실시하고 환자는 추적조사되지 않았다.

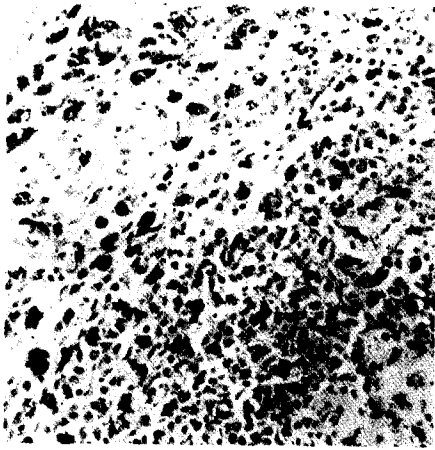


Fig. 1. Some cells contain brown granular melanin-positive material in their cytoplasm. (Fontana Masson Stain, X100, Case 1).

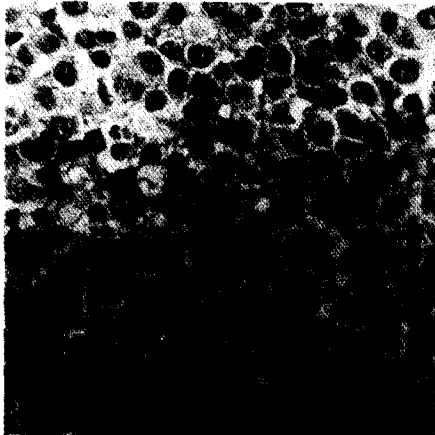


Fig. 2. Tumor cells show uniform round to oval vesicular nuclei with prominent nucleoli. (H & E stain, X200 Case 1).

병리학적 소견

종양은 비교적 크기와 모양이 일정한 세포로 구성된 고도의 세포중실성 종괴로 다소의 섬유화 및 괴사를 동반하고 있었다. 개개의 세포는 원형 또는 난원형의 유상피 세포로서 낭포성 핵과 뚜렷한 핵소체를 가지고 있었고 빈번한 분열상을 관찰할 수 있었다. 곳에 따라서는 방추형 세포 및 다형태성도 동반되어 있었다. 증례 1을 제외하고 종양세포는 전반적으로 풍부한 암갈색 색소를 포함하고 있는 과립상의 세포질을 나타내어 부분적으로 핵은 한쪽에 밀려있거나 거의 찾아볼 수 없을 정도였다. 증례 1의 경우 통상 H&E염색상 멜라닌색소를 관찰하기 어려웠으나 Fontana-Masson염색에서 암갈색의 멜라닌색소를 함유한 세포들의 집단이 혼재되어 뚜렷이 관찰되었다. 종양을 덮고 있는 점막상피는 대부분 계양으로 소실되고 보이지 않았으나 일부 남아있는 편평상피 혹은 호흡상피에서 증가된 흑색세포를 관찰할 수 있었다.

고 찰

흑아세포 혹은 흑색세포 (melanoblast or melanocyte)는 신경능(neueral crest)에서 기원하여 외배엽유도상피로 이동하여 멜라닌을 생산하는 dendritic cell로서 상피의 기저층에서 발견되는 dendritic melanocyte를 형성하여 피부의 악성흑색종

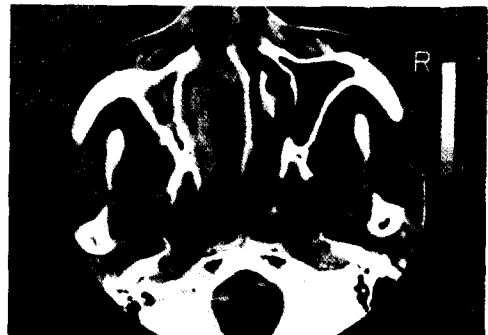

Fig. 3. CT scan shows soft tissue density mass which occupies entire left nasal cavity and is extended to left orbit and nasopharynx. (Case 2).

을 일으키는 기원이 된다⁵⁾.

악성흑색종은 전악성종양의 1.2%를 차지하며 신체의 어느 부위에서도 발생할 수 있으나 90% 이상이 피부에서 원발하며 특히 두부, 경부, 안면부위의 피부에서 호발한다⁶⁾. 나머지 10% 정도가 피부외조직에서 생기는데 망막, 홍채, 뇌척수막, 뇌실질등의 비교적 색소과립이 많은 조직과 비강, 부비동, 구강, 후두, 기관 및 기관지, 식도, 담낭, 방광, 자궁경부, 질등의 점막과 난소에서도 발생하는 것으로 알려져 있다^{1,7-13)}.

특히 비강 및 부비동 점막에서 원발하는 악성흑색종은 더욱 희귀하여 전체 악성흑색종의 0.6~2.5%의 빈도를 차지한다. 이들 점막에서 발생한 악성흑색종이 원발성인지 이차성 전이종양인지에 대해 많

은 논란이 있어 왔으나 1974년 Zak와 Lawson¹¹⁾이 비강점막의 호흡상피내에서 그 존재를 처음 증명함으로써 극히 드문 예를 제외하고는 대부분이 원발성으로 발생함이 밝혀졌다. Allen & Spitz¹⁵⁾는 점막상피에서 Junctional activity가 없으면 원발성으로 확진할 수 없다고 하였다.

비강 및 부비동의 악성흑색종은 50~70세 사이에 많고 20% 정도가 50세 이하에 생기며¹⁾ 성별의 차이는 없다. 백인에 호발하며 흑인에는 드문 것으로 되어 있으나 Holdcraft & Gallagher¹⁾은 흑인에서 16%의 높은 빈도율을 보고한 바 있다. 호발부위는 비강에서 60% 정도가 좌측에 생기는 경향이 있고 비중격, 하비갑개, 중비갑개의 순으로 발생하며 부비동에서는 상악골, 사골농순으로 호발한다^{16,17)}. 임상 증상으로는 편측 비폐색 및 비출혈이 가장 많고 8~18%에서 진단시 경부 임파절 전이를 보인다.

종양의 크기와 모양은 다양하여 적색, 흰색, 갈색, 흑색 등 여러색을 띠며, 용종 모양은 비용종과 같 못 진단되기도 한다. 크기는 평균 1.5cm 정도이며 조직학적으로 미분화성 암종과 흡사하며, 10~30%에서는 색소를 띠지 않아 특수염색을 요하기도 한다^{1,16)}.

예후를 결정하는 요소는 임상적 stage가 가장 중요하나 본 증례들은 증례 1을 제외하고 모두 임상적으로 stage가 성해지지 않아 그 예후를 짐작하기 어려웠다. 일반적으로 예후는 상당히 불량한 편이며 부비동에서 보다 비강에서 발생했을 경우 좀더 양호하고¹⁶⁾ 진단시 경부 임파절 전이가 있으면 상당히 안 좋은 것으로 되어 있다. 나이와 성별은 예후와 상관

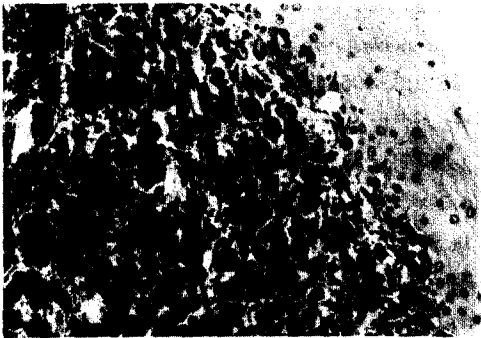


Fig. 4. Highly cellular mass containing abundant melanin pigment in cytoplasm is present subepithelial portion.(H & E stain, X100, Case 2).




Fig. 5. Tumor cells are elongated and spindle in some portion.(H & E stain, X200, Case 3).




Fig. 6. Tumor cells show anaplastic change with pleomorphism.(H & E stain, X100, Case 4).

이 없으며 55~65%가 치료 1년내에 국소재발 혹은 전이를 일으킨다^{1,16)}. 5년 생존율은 평균 5~16%로 보고되며^{1,17,18)} 가장 전이가 잘되는 장기는 폐, 임파선과 뇌로 알려져 있다.

비강 및 부비동의 악성흑색종은 신체 타 부위의 흑색종과 근본적으로 크게 다르지는 않으나 종양세포의 분화도가 더 나쁜 경향이 있고 피부에 나타나는 병변보다 발견이 늦고 감염이나 궤양이 잘 생기며 외과적인 완전절제가 어려운 점등이 있다. 조기에 발견하여 광범한 근치수술 및 보조적인 방사선 치료에 이은 장기간의 추적조사로서 좋은 예후를 기대하고 있는 실정이다.

요 약

저자들은 비강에서 발생한 원발성 악성 흑색종 4례를 경험하고 그 예가 드물다고 생각되어 문헌고찰도 함께 하였다.

참 고 문 헌

- Holdcraft, J. H. and Gallagher, J. C. : Malignant melanomas of the nasal and paranasal sinus mucosa. *Ann. Otol. Rhinol. Laryngol.*, 78 : 1-16, 1969.
- Pantazopoulos, P. E. : Primary malignant melanoma of the nasal fossa. *Ann. Otol. & Laryngol.*, 74 : 604, 1965.
- Stewart, T. S. : Nasal malignant melanoma. *Jour. Laryngol.*, 65 : 560-574, 1951.
- 박정동 · 박미혜 · 이병숙 : 비강 및 부비동에 발생한 악성흑색종의 1치험예. *최신의학.*, 6 : 1105-1109, 1963.
- Dushane, G. P. : The development of pigment cells in vertebrates. *Spec. Pub. NY Acad. Sci.*, 4 : 14, 1948.
- Frabklin, J. D., Reynolds, V. H., Bowers, D. G., Jr., Lynch, J. B. : Cutaneous melanoma of the head and neck. *Cln. Plast. Surg.*, 3 : 413, 1976.
- Dasgupta, T. K., Brasfield, R. D., Paglia, M. A. : Primary melanomas in unusual sites. *Surg. Gynecol. & Obstet.*, 128 : 841-848, 1969.
- DeLa Pava, S., Nigogosyan, G., Pickren, J. W., and Cabrera, A. : Melanosis of the esophagus. *Cancer.*, 16 : 48-50, 1963.
- Goldman, R. L. : Melanogenic papillary cystadenoma of the soft palate. *Am. J. Clin. Pathol.*, 48 : 49-52, 1967.
- Greene, G. W., Jr., and Berner, J. L. : Primary malignant melanoma of the parotid gland. *Oral Surg.*, 14 : 108-116, 1961.
- Mori, K., Cho, H., and Som, M. : Primary "flat melanoma of the trachea. *J. Pathol.*, 121 : 101-105, 1977.
- Nigogosyan, S., DeLa Pava, S., and Pickren, J. W. : Melanoblasts in vaginal mucosa. *Cancer.*, 17 : 912-913, 1964.
- Walsh, J. S., Jr. : Primary melanoma of the gallbladder with cervical metastasis and fourteen and a half year survival. *Cancer.*, 9 : 518-522, 1956.
- Zak, J. G., and Lawson, W. : The presence of melanocytes in the nasal cavity. *Ann. Otol. Rhinol. Laryngol.*, 83 : 515-519, 1974.
- Allen, A. C., and Spitz, S. : Malignant melanoma : A clinicopathological analysis of the criteria for diagnosis and prognosis. *Cancer.*, 6 : 1-45, 1953.
- Freedman, H. M., Desanto, L. W., Devine, K. D., and Weiland, L. H. : Malignant melanoma of the nasal cavity and paranasal sinuses. *Arch. Otolaryngol.*, 97 : 322-325, 1973.
- Harrison, D. F. N. : Malignant melanomata of the nasal cavity. *Proc. R. Soc. Med.*, 61 : 13-18, 1968.
- Jacob M Ravid and Jose A Esteres : Malignant melanoma of the nose and PNS and juvenile melanoma of the nose. *Arch of otolaryngol.*, 72 : 431, 1960.

—Abstract—

Four Cases of Primary Malignant Melanoma of the Nasal Cavity

Mi Jin Kim, Hae Joo Nam, Won Hee Choi, and Tae Sook Lee.

*Department of Pathology
College of Medicine, Yeungnam University
Taegu, Korea*

The primary malignant melanoma of the nasal cavity and paranasal sinuses is extremely rare and accounts for only between 0.6 and 2.5% of the total number of malignant melanoma at all sites.

In the nose, the left side is involved in 60% of cases and the most frequent site is the septum followed by the inferior and middle turbinates.

In the sinuses, the maxillary sinus is the site of origin in 80% of cases, followed by ethmoid sinus.

The tumors are sessile or polypoid, with variable color such as pink, white, brown or black. Of all tumors, 10–30% are amelanotic, requiring special stains for melanin.

When primary site of melanoma is mucosal origin, treatment of primary lesion is often hampered by anatomic retrictions and large size, which results from the delayed diagnosis caused by their location.

We report 4 cases of primary malignant melanoma of nasal cavity with review of literature.