영남의대학술지 제4권 제2호
The Yeungnam Univ Med J
Vol 4, No 2, December 1987

Monteggia골절의 임상적 고찰

영남대학교 의과대학 정형외과학 교실
서 재 성

서 론

Monteggia골절은 1814년 Giovanni Battista Monteggia가 척골골절을 동반한 요골두 탈구 2예를 처음으로 보고하면서 알려졌으며 발생빈도는 비교적 적어 요골과 척골골절의 약 7%이며[1] 주관절 부위의 골절탈구의 약 0.7%로 보고[2]되고 있으나 초기에 요골두의 탈구를 발견하지 못하여 적절한 치료를 하지 않았을 경우에는 후유장애가 많은 골절의 하나로 강조되어 왔다.

Watson-Jones[3]는 아무리 치료를 잘 해도 95% 정도에서 약간의 장해를 동반한다고 하였으며 Bruce 등[4]은 소아에서 64%, 성인에서는 24%에서 만족한 결과를 발표하였다.

저자는 최근 4년간 영남대학교 의과대학 정형외과학 교실에서 치료한 8예의 Monteggia골절 환자를 추적조사하였고 문헌고찰도 함께 하였다.

대상 및 방법

1984년 3월부터 1987년 6월까지 영남대학교 의과대학 정형외과학 교실에서 치료한 8예의 Monteggia골절 환자를 추적조사하기 위해 서신을 보내어 내원하게 하여 내원한 환자는 방사선사진의 촬영, 관절운동범위 측정과 문진 등으로 통증과 일상생활 혹은 작업의 활동능력을 파악하여 Bruce 등[4]의 평가법으로 결과를 평가하였다

성 적

1. 연령 및 성별분포

총 8예중 남자가 6예로 대부분이였으며 연령은 6세부터 72세까지로 고루 분포되어 있었다 (Table 1).

Table 1. Age and sex

Age	Male	Female
0~9	2	
10~19	2	
20~29		1
30~39	1	
40~49		
50~59	1	
over 60		1
Total	6	2

2. 손상의 원인

손상의 원인으로는 낙상사고가 4예로 가장 많았으며 교통사고 2예, 기계사고 및 넘어지면서 각 1예가 발생하였다 (Table 2)

Table 2 Causes of injury

Causes	No. of cases
Fall down	4
Traffic accident	2
Slip down	1
Roller injury	1
Total	8

3. 손상의 분류

Bado의 분류[5]에 의하면 제Ⅰ형이 4예로 가장 많았으며 제Ⅲ형이 3예, 제Ⅱ형이 1예이었으며 제Ⅳ형은 없었다 (Table 3).

4. 척골골절의 위치

척골골절의 위치는 원래 Monteggia 골절의 경우 상1/3부위의 골절로 알려진대로 상1/3이상 부위가 7예로 대부분이었으며 1예에서 중1/3부위에 골절이 있었다 (Table 4).

Table 3. Classification of Monteggia fracture (Bado)

Type	Criteria	No. of cases
Ⅰ ;	Anterior dislocation of the radial head.	
	Fracture of the diaphysis at any level with anterior angulation.	4
Ⅱ ;	Posterior or postesolateral dislocation of the radial head.	
	Fracture of the ulnar diaphysis with posterior angulation.	1
Ⅲ ;	Lateral or anterolateral dislocation of the radial head.	
	Fracture of the ulnar metaphysis.	3
Ⅳ ;	Anterior dislocation of the radial head.	
	Fracture of the proximal third of the radius.	0
	Fracture of the ulna at the same level.	
Total		8

Table 4. Level of ulna fracture

Location	No. of cases
Metaphysis	3
Upper 1/3	4
Middle 1/3	1
Lower 1/3	0
Total	8

5. 요골두 탈구의 방향

요골두 탈구의 방향은 전방으로 탈구된 경우가 3예로 가장 많았으며 전외방 2예, 외방 2예 및 후방 1예 등이었다 (Table 5).

Table 5. Direction of dislocated radial head

Direction	No. of cases
Anterior	3
Anterolateral	2
Lateral	2
Posterior	1
Posterolateral	0
Total	8

6. 치 료

소아는 비수술적 방법으로 치료하는 것을 원칙으로 하였으며 성인에 있어서도 요골두 탈구가 도수정복으로 잘 유지되고 척골골절의 전위가 심하지 않고 단순골절일 경우는 비수술적 방법을 원칙으로 하였다

요골두 탈구에 대한 치료는 8예 모두에서 비수술적 정복을 시도하여 1예를 제외하고는 모두 정복이 잘 유지되었으며 재탈구된 1예는 2회에 걸쳐 도수정복을 시도하였으나 결국 아탈구되었다.

척골골절은 소아 2례와 성인 2례에서는 비수술적 방법으로 치료하였으며 성인 4례에서 압박금속판을 이용한 내고정을 시행하였다.

7. 결 과

치료후 최단 3개월에서 최장 3년까지 원격관찰을 하여 Bruce 등의 평가법[9]을 이용하여 치료성적을 분석하였는데 excellent 3예, good 2례, fair 1예 및 poor 2례이었다.(Table 6).

Table 6. Results (by Bruce)

Result	No. of cases
Excellent	3
Good	2
Fair	1
Poor	2
Total	8

Fair 1예는 수상당시 척골골절 부위에 분쇄가심하였던 예로(Photo. 1) 수술적 치료를 시행하였으나 운동장애가 남아 불만족스러웠다.

Poor 2례중 1예는 본인의 수술거부로 척골의 불유합으로 진행되어 장기간 석고붕대 고정으로 운동장애가 심하였고(Photo. 2) 1예는 다른 부위의 다발성 골절과 전신상태가 나빠 수술이 늦어진 경우로 요골두 주위에 화골성 근염과 척골 및 요골의 교차골유합(Photo. 3)으로 전완부가 15° 회외위로 고정되어 심한 운동장애를 나타내었다.

8. 합 병 증

합병증으로 요골신경마비 1예와 후골간신경마비 1예가 있었으나 치료도중 모두 자연 회복되었으며 요골두 아탈구, 척골의 불유합, 재골절, 각형성과 화골성 근염 및 교차골유합 각 1예 등이 있었다(Table 7).

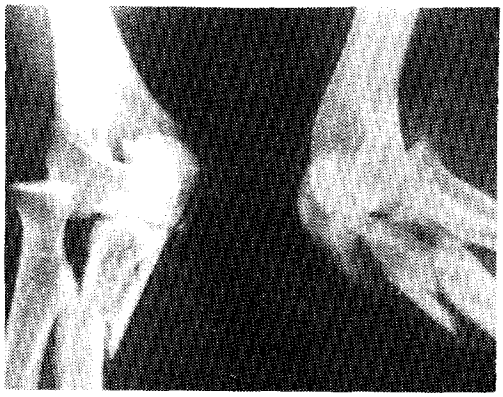

Photo. 1. Anteroposterior and lateral roentgenograms of the elbow of a thirty three-year-old man. Note the severe comminution of ulna fracture.

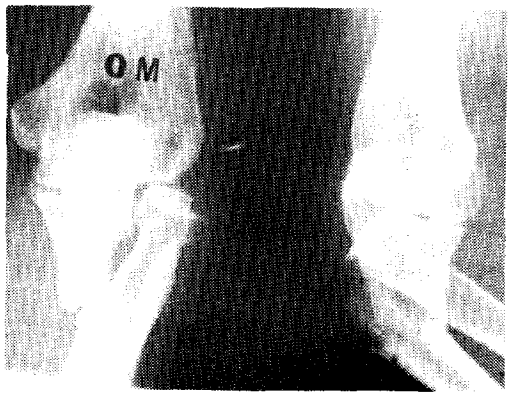

Photo. 2-a; A seventy two-year-old woman with a type Ⅱ Monteggia fracture.

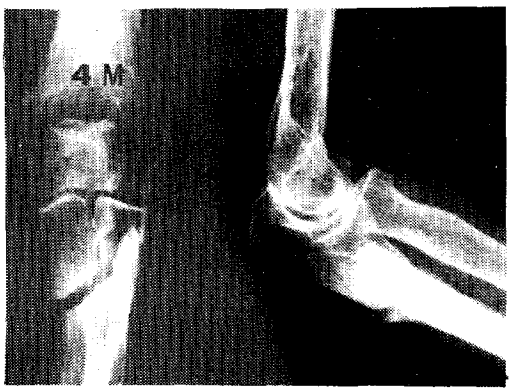

Photo. 2-b; Note the nonunion of ulna.

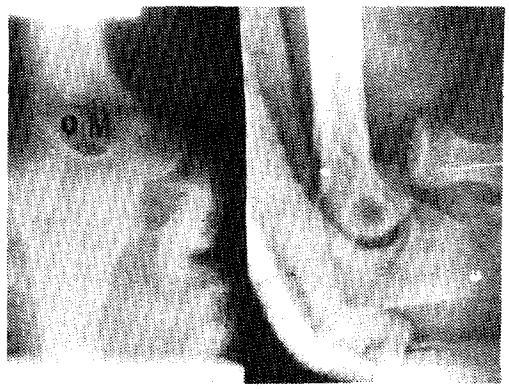

Photo. 3-a; A fifty one-year-old man with a type Ⅰ Monteggia fracture.

Photo. 3-b; Note the myositis ossificans and synostosis.

Table 7. Complications

Complication	No. of cases
Radial nerve palsy	1
Posterior interosseous nerve palsy	1
Subluxation of radial head	1
Nonunion of ulna	1
Refracture of ulna	1
Synostosis and myositis ossificans	1

고 찰

Monteggia골절은 1814년 Monteggia가 척골골절을 동반한 요골두 탈구 환자에서 최초에 척골골절만 치료하고 요골두 탈구는 놓쳤다가 나중에 요골두 탈구를 발견하였으나 치료결과가 나빴던 자기 경험

2례를 보고하면서부터 경각심을 일으킨 골절이다

Ramsey와 Pedersen에 의하면 이유는 알 수 없으나 소아의 Monteggia골절의 경우 5~9세 사이에 많다[6]고 하였는데 저자의 경우에도 2례의 소아의 경우 6세와 8세이었다 총 8예중 6예가 남자였으며 7예가 왼쪽에 발생하였다

손상의 원인은 외국의 경우 낙상사고가 흔한데 저자의 경우에도 낙상사고가 4례로 가장 많았다

Bado는 Monteggia골절을 4가지 형으로 분류하였는데 요골두 탈구의 방향, 척골골절의 부위와 전위방향에 따라 구분하였으며 또 각형에 따라 손상기전과 치료방법이 다르다고 하였다. Bado씨 분류의 type에 따른 빈도를 보면 type Ⅰ이 가장 흔하고 type Ⅳ가 가장 드물다는 것은 공통적인 견해이며 저자에 따라 type Ⅱ가 많다는 주장[4]이 있고 혹자는 type Ⅲ이 많다고 주장[5,7]하였다

저자의 경우 Ⅰ형이 4예로 가장 많았으며 그다음 Ⅲ형이 3예였으며 그리고 Ⅱ형이 1예이었고 Ⅳ형은 한예도 없었다

손상기전은 형에 따라 여러가지 주장이 있다

Ⅰ형은 척골에 직접적인 타격이 작용하여 생긴다고 주장하기도 하고,[7~12] 간접력에 의한 과회내전[5,13,14,15]과 과신전[16]을 주장하는 저자도 있다.

Ⅱ형은 요골두 후방탈구의 하나의 변형,[17] 직접적이며 회전력에 의한 회외전손상[5] 및 전완부가 회전의 중립위에서 굴곡손상[18] 등의 주장이 있다

Ⅲ형은 주관절 내측부에 직접외력,[5] 내반이 주된 원인이고 여기에 각형성 및 회전력이 첨가,[18] 그리고 전완부를 회외전하고 손을 뻗힌 상태로 떨어지면서 내반 각형성[19] 등이 손상기전이란 주장이 있다.

Ⅳ형은 Ⅰ형에 요골 간부 골절이 첨가된 것,[5] 그리고 요골두가 탈구된 후 전완부 요골측에 이차적인 타격에 의한 기전[8]을 주장하고 있다

Speed와 Boyd의 보고에서 52%가 최초에는 요골두 탈구를 알지 못했다고 하였고[7] 1969년 Boyd와 Boals는 24%가 진구성 손상이라고 보고하였다.[20] 이처럼 초기에 요골두 탈구를 놓치기 쉬워 척골골절이 굴곡 또는 중첩상을 보일때는 요골두의 탈구를 확인하여야 한다고 주장하고 있다.[8,9,19]

요골두 탈구가 오진되기 쉬운 이유는 방사선 사진에 주관절 부위가 포함이 안되거나 주관절을 중심에 겨냥하지 못하였을 때 그리고 주관절 부위의 방사선 소견이 생소한 경우와 수상당시 견인 등으로 원래의 골절이 변했을 때에 잘 생기며 주의를 하여야 한다고 하였다

Monteggia골절의 치료는 소아에서는 보존적 치료가 그리고 성인에서는 수술적 치료가 보편적이다

그러나 소아에서도 치료가 지연된 경우나 보존적 치료로 실패했을 경우 수술적 치료를 하기도 하며 성인의 경우 척골골절에 대한 치료는 주로 수술적 방법을 시행한다

요골두 탈구에 대한 치료는 보존적 방법을 시행하며 이때 Evans는 완전 회외전위치로 고정할 것을 주장하였고[13] Bado는 회내전 위치에서 견인후 회외전 위치로 90° 굴곡하여 고정할 것을 주장하였다[5]

Spar는 요골두 탈구의 정복이 실패할 경우는 마취가 잘 안되었을 때, 관절내 골절, 윤상인대의 파열 혹은 끼어있을 때 그리고 후골간 신경이 끼어있을 때 등이라고 주장하였다.[21]

정복된 요골두가 불안정하여 재탈구될 때는 도수정복후 상완소두를 통해 K-강선을 요골두에 삽입하여 요골두의 정복을 유지하기도 하며 Letts 등은 K-강선을 요골두에서 척골쪽으로 삽입하여 고정하기도 하였으며[22] 정복이 안될때는 수술적 방법으로 윤상인대 재건술을 시행하기도 한다[20,23]

저자의 경우 8예 모두에서 요골두 탈구는 도수정복하였으며 이중 1예에서 재탈구되었으며 다시 2회에 걸쳐 도수정복하여 석고붕대 고정하였다

척골골절은 성인에서는 수술적 치료가 바람직하다고 하며 금속정보다는 압박금속판이 좋다고 하며[20] 이는 견고한 내고정으로 석고붕대 고정기간을 단축시키고 조기에 주관절 운동을 시킬 수 있기 때문이라고 한다.

저자의 경우 성인 6예중 전위가 적은 2례를 제외한 4례에서 압박금속판을 사용하여 내고정하였다

평균 석고붕대 고정기간은 47일이었으며 척골의 불유합 1예에서는 3개월이상 석고고정하여 관절운동장해가 남게 되었다

합병증으로 가장 빈도가 높은 것은 신경마비로 요골신경 특히 후골간 신경의 마비라고 하며 그 빈도는 저자에 따라 4~43%로 보고하였다[4,20,23,24]

신경마비의 원인으로는 압박 혹은 견인,[25] Arcade of Frohse,[26] 직접압박[27] 그리고 자연신경마비[28] 등이 있다

대부분의 신경마비는 치료과정중 6~8주경에 자연 회복된다고 한다[4,15]

저자의 경우 1예는 후골간 신경마비 1예는 요골신경마비가 있었으나 치료기간중 모두 회복되었다

그외 신경마비로는 드물지만 척골신경마비[29,30] 혹은 정중신경마비[31]가 보고되었다

요골두의 아탈구는 Wiley와 Galey의 보고에 의하면 관절운동에 지장을 주지 않는다고 하였는데[32]

저자의 경우 1예에서 요골두의 재탈구로 2회에 걸쳐 도수정복하였으나 결국 측면 방사선소견상 약 6㎜정도 아탈구되었으나(Photo. 4) 관절운동에는 지장이 없었다

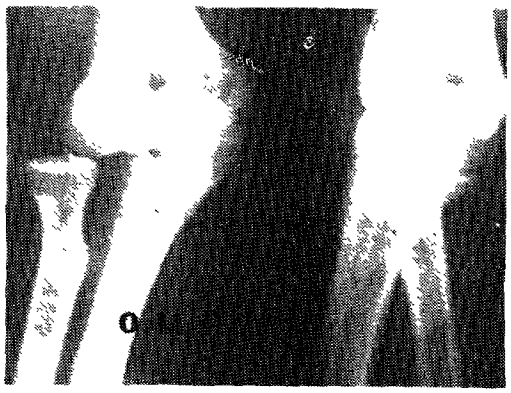

Photo. 4-a ; A twenty-year-old man with a typee Ⅲ Monteggia fracture.

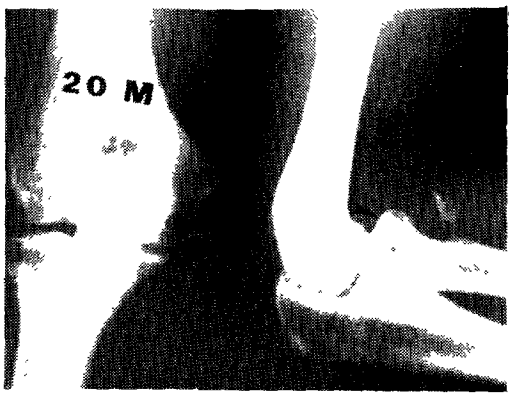

Photo. 4-b ; Note the subluxation of radial head.

척골의 합병증으로 재골절, 불유합, 부정유합, 각형성 등의 합병증이 있는데 척골의 각형성은 Tompkin의 주장에 의하면 굴곡근 및 수근의 수축으로 발생한다고 하며 방지를 위해서는 중립위 혹은 경도의 회외위에서 석고의 Moulding이 중요하다고 하였으며[33] 관절운동에는 지장을 주지 않는다고 하였다[32]

저자의 경우 1예의 약 25° 척골 각형성이 있었으나 운동에는 지장이 없었다 (Photo. 5)

1예의 척골 재골절의 경우 압박금속판으로 내고정하여 수술 10주경에 척골의 직접타격으로 재골절되었으나 약 1개월간 석고고정하여 골유합된 경우이다 (Photo. 6)

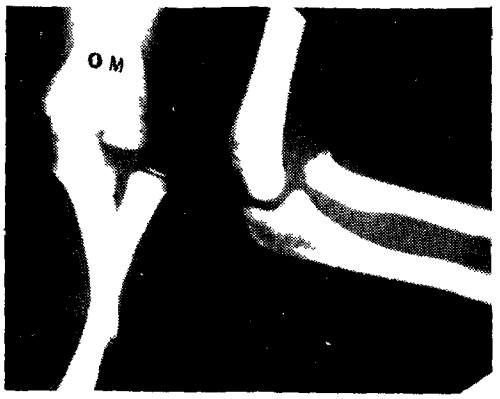

Photo. 5-a ; A eight-year-old boy with a type Ⅲ Monteggia fracture.



Photo. 5-b ; Note the bowing of ulna.

Photo. 6-a , A nineteen-year-old man with a typee Ⅰ Monteggia fracture.

척골 불유합은 적절하지 못한 내고정이나 주관절 위치가 석고붕대 고정시 나쁠때 생긴다고 하며 본예에서는 요골두 후방탈구의 경우인데 석고붕대 고정



Photo. 6-b ; Note the refracture of ulna.

시 주관절을 약 90°까지 굴곡하였다가 다시 약 60°로 신전하는 과정에서 불유합이 생긴 예이고 본인의 수술거부도 원인이 되어 장기간 석고붕대 고정으로 결국 운동장애가 심하였던 경우이다(Photo. 2).

교차골유합은 압궤손상이 심할때 생긴다고 하며 일단 발생하면 예후가 불량하므로 전완부를 기능적 위치로 유합되게 하는 것이 좋다고 한다 [34]

화골성 근염은 치료나 수술이 지연되었거나 연부조직의 손상이 심하고 계속적인 강한 힘에 의한 정복, 고정기간이 짧을때 그리고 주관절운동시 무리한 수동운동 등이 원인이라고 한다 [34]

본예에서도 수상당시 우측대퇴골 분절골절, 우측경골 및 비골골절, 우측수부 다발성 골절 등이 있어 전신상태가 불량하고 간기능이상 등으로 수술이 늦어져 수상 2주후 압박금속판으로 내고정한 경우로 수술 10주후 교차골유합 및 요골두 주위에 화골성 근염소견이 보인 예로 심한 운동장해로 결과는 불량하였다(Photo. 3).

치료의 결과는 여러가지 평가방법중 Bruce에 의한 평가법을 이용하였는데 Bruce는 주관절 운동범위, 일상생활 혹은 작업을 하는 활동능력, 통증과 해부학적 모양 등을 이용하여 평가하는 방법을 보고하였다.[4]

저자의 경우 excellent 3예, good 2예, fair 1예와 poor 2예이었다

요 약

1. 총 8예중 남자 6례, 여자 2례이었다.

2. 손상의 원인은 낙상이 4례로 가장 많았다.

3. Bado분류에 의한 빈도는 Ⅰ형이 4례(50%), Ⅱ형 1예(12.5%), Ⅲ형 3예(37.5%)이었다

4. 척골골절의 위치는 상1/3이상 부위가 7예이었다.

5. 요골두 탈구 방향은 전방이 3예로 가장 많았다

6. 치료는 소아는 2예 모두 비수술적 방법으로 하였으며 성인 6예중 2예는 도수정복하고 4례는 골골절은 압박금속판을 사용하여 내고정하였으며 골두 탈구는 모두 도수정복하였다.

7. 결과는 Bruce 등에 의한 판정으로 excellent 3예, good 2례, fair 1예, poor 2례이었다.

참 고 문 헌

1. Edward, E.G. : The Posterior Monteggia Fracture. Am. Surg. : 18 : 323~327, 1952.
2. Wise, R.A. : Lateral Dislocation of the Radius with Fracture of the Ulna. J. B. J.S., 23 : 379~381, Apr. 1941.
3. Watson-Jones, Reginald ; Fractures and Joint Injuries. Ed. 3, p.520, Baltimore, Williams and Wilkins Co., 1943.
4 Bruce, H.E., Harvey, J. P., and Wilson, J. C. : Monteggia Fractures. J.B.J.S., 56 -A : 1563~1567, Dec. 1974.
5. Bado, J.L. : The Monteggia Lesion. clin. orthop., 50 : 71~86, 1967.
6. Ramsey, R.H., and Pederson, H.E. : The Monteggia Fracture with Radial Head Involvement. J.A.M.A., 182 : 1091~1093, 1962.
7. Speed, J.S., and Boyd, H. B. : Treatment of the Ulna with Dislocation of the Head of the Radius(Monteggia Fracture). J. A. M. A., 115 : 1699~1705, 1940.
8. Anderson, L. D. : Monteggia's Fracture. In Fractures, edited by Rockweed & Green. vol. I, 469~479, philadelphia, J. B. Lippincott Co., 1975.
9. Keon-Cohen, B. T. : Fractures at the Elbow. J.B.J.S., 48-A : 1630~1631, Dec. 1966.
10. Peltier, L.F. : Eponymic Fractures : Giovanni Battista Monteggia and Monteggia's Fracture. Surgery, 42 : 585~591, 1957.
11. Smith, F.M. : Monteggia Fractures. An Analysis of Twenty-five Consecutive fresh Injures Surg., Gynec., and Obstet., 85 : 630 ~640, 1947.

12. Watson-Jones, R.: Fractures and Joint Injuries, edited by J.N. Wilson. Vol. Ⅱ. 692~697, Edinburgh Lndon and Newyork, Churchil Livingstone. 1976.
13. Evans, E.M.: Pronation Injuries of the Forearm with Special Reference to the Anterior Monteggia Fracture. J.B.J.S., 31-B: 578~588, Nov. 1949.
14. Peiro A, Andres, F., and Fernandez-Esteve, F.: Acute Monteggia Lesions in Children. J.B.J.S., 59-A: 92~97, Jan. 1977.
15. Spinner, Morton, and Kaplan, E.B.: The Quadrate Ligament of the Ulnar Joint. Acta Orthop. Scandinavica, 41: 632~647, 1970.
16. Tompkins, D.G.: The Anterior Monteggia Fracture. Observation On Etiology and Treatment. J.B.J.S., 53-A: 1109~1114, Sept. 1971.
17. Penrose, J.H.: The Monteggia Fracture with Posterior Dislocation of the Radial head. J.B.J.S., 33-B: 65~73, Feb. 1951.
18. Mullick, S.: The Lateral Monteggia Fracture. J.B.J.S., 59-A: 543~545, Jun. 1977.
19. Wright, P.R.: Greenstick Fracture of the Upper End of the Ulna with Dislocation of the Radio-Humeral Joint or displacement of the Spperior Radial Epiphysis. J.B.J.S., 45-B: 272~731, Nov. 1963.
20. Boyd, H.B., and Boals, J.C., 47-B: The Monteggia Lesion. A Review of 159 Cases. clin. orthop., 66: 94~100, 1969.
21. Spar, I.: A Neurologic complication following monteggia fracture. Clin. Orthop. 122: 207, 1977.
22. Letts, M., Locht, R. and Wiens J.: Monteggia fracture-dislocations in children. J. Bone and Joint Surg., 67-B: 724~727, 1985.
23. Lloyd-Roberts, G.C. and Bucknill, T.M.: Anterior islocation of the Raial Head in Children. J. Bone and Joint Surg., 59-B: 402~407, Nov. 1977.
24. Morris, A.H.: Irreducible Monteggia Lesion with Radial Nerve Entrapment. J.Bone and Joint Surg., 56-A: 1744~1746, 1974.
25. Spinner, Morton; Freundlich, B.D.: and Teicher, Joel: Posterior Interosseous Nerve Palsy as a Complication of Monteggia Fractures in Children. Clin. Orthop., 58: 141~145, 1968.
26. Stein, Frank; Grabias, S.L.: and Deffer, P.A.: Nerve Injuries Complicating Monteggia Lesions. J. Bone and Joint Surg., 53-A: 1432~1436, Oct. 1971.
27. Gurdjian, E.S., and Smathers, H.M.: Peripheral Nerve Injury in Fractures and Dislocations of Long Bones. J. Neurosurg., 2: 202~219, 1945.
28. Lichter, R. and Jacobsen, T.: Tardy palsy of the posterior interosseous nerve with a Monteggia fracture, J. Bone Joint Surg., 57A: 124, 1975.
29. Bryan, R.S.: Monteggia fracture of the forearm. J. Trauma. 11: 992, 1971.
30. Mobley, J.E. and Janes, J.M.: Monteggia Fractures. Proc. Staff Meet. Mayo Clin. 30: 497, 1955.
31. Jessing, P.: Monteggia lesions and their complicating nerve damage. Acta Orthop. Scand. 46: 601, 1975.
32. Wiley, J.J. and Galey J.P.: Monteggia injuries in children. J. Bone and Joint Surg., 67-B: 728~731, 1985.
33. Tompkin D.G.: The anterior Monteggia fracture: Observations on etiology and treatment. J. Bone and Joint Surg., 53-A: 1109~1114, 1971.
34. Rockwood, C.A. and Green, D.P.: Factures in adults. Ed. 2, p.541, 613, Philadelphia, J.B. Lippincott Co., 1984.

—Abstract—

Clinical Study on Monteggia Fracture

Jae Sung Seo

Department of Orthopedic Surgery
College of Medicine, Yeungnam University
Taegu, Korea

In 1814, Giovanni Battista Monteggia first described two cases of fracture of proximal third of ulna with a dislocation of radial head, and this combined injury is now known as the Monteggia fracture.

Despite its rarity, the importance of early recognition of dislocated radial head and correct treatment has been emphasized.

Eight cases of Monteggia fracture were studied from March, 1984 to June, 1987.

The results are as follows

1. Male patients were six and female were two.
2. The frequent cause of injury was fall down in four cases.
3. Bado type Ⅰ accounted for 50%, type Ⅱ for 12.5% and type Ⅲ for 37 5%.
4. The level of ulna fracture was above upper one third of ulna in seven.
5. The common direction of dislocated radial head was anterior.
6. Two children and two adults were managed by closed reduction.

   Four ulna fractures in adult were treated by open reduction and internal fixation using a semitubular plate.
7. The results (by Bruce et al. criteria) were 3 excellent, 2 good, 1 fair and 2 poor.