

Betadine®에 의한 알레르기성 접촉피부염 2례

영남대학교 의과대학 피부과학교실
황계영 · 문병천 · 최종수 · 김기홍

영남대학교 의과대학 정형외과학교실
안 중 철

서 론

외상시 세균 감염을 예방하기 위하여 여러가지 살균제(antiseptic)를 사용한다. 살균제는 세균에 대한 효과적인 살균작용과 더불어 인체에 대해 국소적 및 전신적인 손상이 없어야 한다.

최근에 많이 사용되는 Betadine®(povidone-iodine)은 옥소(iodine)의 자극성이 있는 결합을 보완하기 위하여 옥소와 polyvinylpyrrolidone(povidone, PVP)간의 결합으로 형성된 중합체로 화학적으로 안정성이 있고 인체에 독성과 자극성이 없어 이상적인 살균제로서의 조건을 만족시키는 제제¹⁾이나 드물게는 알레르기성 접촉피부염을 일으키며 국내에서는 4례가 보고되었다.^{2,3)}

저자들은 Betadine®으로 외상 처치 후에 발생한 알레르기성 접촉피부염 2례를 첩포검사로 확진 하였다.

증 례

(증례 1)

환자: 배○ ○, 26세, 남자

주소: 우측 경골 부위의 습진양 발진

초진일: 1985년 5월 28일

현병력: 공사장 사고로 척추의 압박골절과 우측 경골의 개방성 골절로 입원후 정형외과적 수술을 받았으며 Betadine®을 포함한 여러 살균제로 상처를 2개월간 치료받던 중 홍반과 수포를 가진 습진양 피부 발진이 우측 정강이 부위에

나타나 본과에 자문되었다. 척추의 손상으로 하반신마비가 있었으므로 소양감, 동통 등은 호소하지 않았다. 살균제에 의한 접촉피부염을 의심하여 살균제의 사용을 중지 후 병변이 호전되었다. 1달 후 다시 Betadine®으로 경골 부위와 음낭을 치료하여 다음날 이 부위에 홍반과 부종, 발진을 보였다.

가족력: 특기 사항 없음.

이학적 소견: 척추 손상에 의한 하반신 마비

피부 소견: 우측 경골 개방성골절 부위에 비교적 경계가 명확하고 약간의 가피를 형성한 삼출성 홍반 및 소수포를 보였다(Photo.1).




Photo. 1. Crusted, erythematous lesion with some oozing on the under shin (Case 1).

검사 소견: 일반혈액검사에서 백혈구가 12,800/mm³였고 이 중 호산구가 12%를 차지하였으며, 간기능검사에서 SGOT가 약간 증가된 소견이었다. 뇨검사, 혈청검사를 포함한 기타 검사에서는 모두 정상 범위였다.

침포시험검사 : 미국 Hollister-Stier사의 29종의 표준침포시험항원과 Betadine[®]을 포함한 여러 살균제로 피부 병변 소실 후 3일째 복부에서 실시하였다. 국제접촉피부염연구위원회(IC-DRG)의 기준에 따른 판독 결과 여러 농도의 Betadine[®]을 비롯한 많은 물질에서 양성을 보였다(Table 1). 이에 excited skin syndrome을 의심하여 3개월 후 양성 반응을 보인 물질에 대한 재검사를 실시하여 10% Betadine[®], 0.5% 옥소에 강양성 반응을 보였으나 전(前) 검사에서 양성으로 나타났던 희석된 Betadine[®], 70% 알콜, 0.5% potassium dichromate 등에서는 음성으로 나타났다(Table 2, Photo 2).

병리조직학적 소견 : 침포시험검사서 Betadine[®]에 강한 양성 반응을 보인 부위에서 3일 후 실시한 조직생검 상 Hematoxylin-Eosin(H & E) 염색에서 표피의 미란과 진피 상부의 부종, 혈관 주위에 많은 수의 호산구와 림프구양 세포들로 구성된 염증세포의 침윤을 보였다(Photo 3). Giemsa 염색에서는 주목할 만한 비만세포의 증가는 발견할 수 없었다.

(증례 2)

환자 : 김 ○ ○, 24세, 남자

주소 : 소양감을 동반한 좌측 족부 모지 부위의 습진양 발진

초진일 : 1985년 2월 10일

현병력 : 1984년 오토바이 사고로 좌측 경골 및 비골 골절과 대퇴골 전자부 분쇄골절 후 본원 정형외과에서 수술을 받았으며 이 사고로 인해 생긴 좌측 족부 연조직 손상 부위를 여러 살균제로 치료하던 중 2개월 후부터 상처 소독 부위에 습진양 발진이 생겼다. 1986년 12월 9일 내고정물 제거를 위한 재수술 후 Betadine[®]도포 부위에 일치하여 배꼽 주위와 등, 둔부의 돌출 부위에 소양성 피부 발진을 보였다(Photo. 4).

가족력 : 특기 사항 없음.

이학적 소견 : 피부 소견 외 특기 사항 없음.

피부 소견 : 좌측 족부의 모지에 소양감을 동반한 홍반성의 군집성 소수포가 있는 삼출성 병변이 있음.

검사 소견 : 첫 입원 당시 혈뇨가 있었으며, 간기능검사서 SGOT와 SGPT가 각각 58IU/L, 947IU/L로 약간의 증가가 있었으나 곧 정상 범위로 회복되었으며 일반혈액검사를 포함한 다른 검사들은 정상 범위였다.

침포시험검사 : 증례 1에서와 같은 방법으로 표준침포시험항원 29종과 의심되는 살균제, 의용

Table 1. First patch test results in case 1

Allergens	2D*	3D**	7D***
Standard battery****			
Potassium dichromate 0.5%	+	±	-
Lanolin 100%	+	+	-
Mercaptobenzothiazole 2%	+	+	±
Betadine [®] 10%	+++	+++	+
Betadine [®] 1%	++	++	+
Betadine [®] 0.1%	+	+	+
Ethyl alcohol 70%	+	+	±
Plaster tape	+	+	+
Boric acid 2%	-	-	-
Zephiran [®] 2%	-	-	-
Gentacin [®]	-	-	-
Celeston [®]	-	-	-
Madecassol [®]	-	-	-

* : 2nd day reaction
 ** : 3rd day reaction
 *** : 7th day reaction
 **** : Hollister-Stier standard patch test tray

Table 2. Second patch test results in case 1

Allergens	2D*	3D**	7D***
Betadine® 10%	+++	++	+
Betadine® 1%	-	-	-
Betadine® 0.1%	-	-	-
0.5% iodine in 70% ethanol	+++	++	+
0.05% iodine in 70% ethanol	-	-	-
Potassium iodide 10%	-	-	-
Zephiran® 2%	-	-	-
Ethyl alcohol 70%	-	-	-
Mercaptobenzothiazole 2%	-	-	-
Mercurochrome (as is)	-	-	-
Potassium dichromate 0.5%	-	-	-
Lanolin 100%	-	-	-
Plaster tape	-	-	-

* : 2nd day reaction
 ** : 3rd day reaction
 *** : 7th day reaction

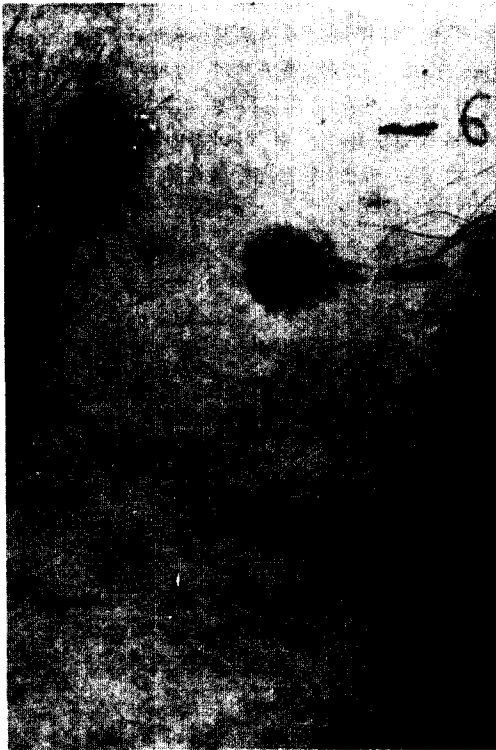


Photo. 2. Positive patch test results to 10% Betadine® and 0.5% iodine which show erythematous vesicles and swelling (Case 1).



Photo. 3. Below the eroded epidermis, marked interstitial edema in the upper dermis and perivascular infiltration of inflammatory cells composed of lymphoid cells and eosinophils(H & E stain, x40) (Case 1).

연고를 as is로 하여 실시하였으며 10% Betadine®에서 2(+)의 양성 반응을 보였다(Table 3).

고 찰

Betadine®이란 옥소를 운반물질인 PVP와 결합시켜 만든 iodophor의 일종으로^{4,5)} 오늘날 가장 널리 사용되는 소독제의 일종이다.

Table 3. Patch test results in case 2

Allergens	2D*	3**	7D***
Standard battery****	-	-	-
Betadine [®] (as is)	+	++	++
Ethyl alcohol 70%	-	-	-
Boric acid 2%	-	-	-
Celeston G [®]	-	-	-
Gentacine [®]	-	-	-
Gentian violet 2%	-	-	-
Hydrogen peroxide 3%	-	-	-
Normal saline	-	-	-

- * : 2nd day reaction
 ** : 3rd day reaction
 *** : 7th day reaction
 **** : Hollister-Stier standard patch test tray

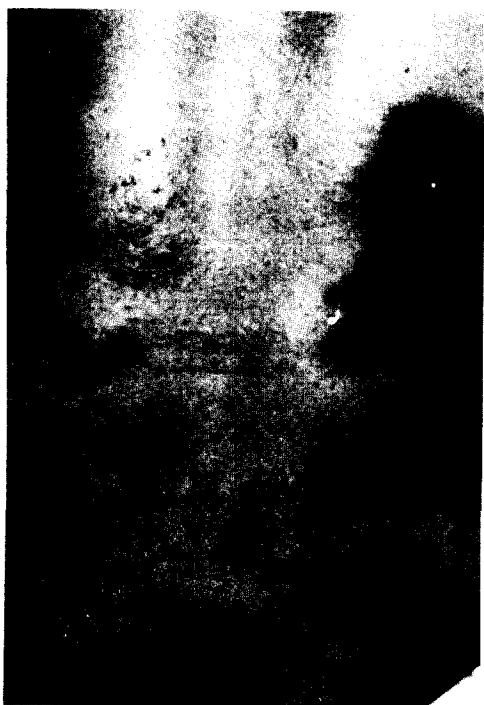


Photo. 4. Erythematous swollen patches localized on the relatively protruded areas on the back and buttocks (Case 2).

1939년 소독제로 처음 사용된 이래 우수한 소독력과 살균력을 갖춘 것으로 알려진 옥소는 그람양성 혹은 음성의 박테리아, 원충류, 사상균, 바이러스 등에 좋은 효과가 있으나,⁴⁾ 물에 불용

성이며 화학적으로 불안정하고 조직에 자극을 줄 수도 있고, 사람에게 따라서는 과민반응을 일으킬 수도 있으므로 사용이 광범위하게 이루어지지 못하였다.⁶⁾ 이러한 옥소의 결점을 보완하고 살균력은 유지되는 제제로서 개발된 것이 iodophor이며, 옥소를 운반체와 약하게 결합시킴으로서 물에 대한 용해도를 높여주고 옥소를 서서히 유리되도록 할 뿐 아니라⁴⁾ 피부나 옷에 대한 착색도 막을 수 있고 불쾌한 냄새도 제거된다.⁷⁾

Betadine[®]은 수술 후의 감염 예방을 비롯하여⁴⁾ 화상 등 여러 종류의 상처에 사용되는데,⁸⁾ 대부분의 균에 대해 효과가 있고 저항균의 발생이 없으므로 상처의 감염 예방에서 항생제 대용으로도 사용될 수 있다.⁶⁾ 또한 이 제제는 aerosol spray, surgical scrub, 소독용액 등의 형태에서 모두 높고 효율적인 정균 효과를 보이며 상처를 받지않은 피부를 통해서도 전신적인 흡수가 이루어지지 않고 넓게 개방된 상처 부위를 통해서도 흡수에 의한 옥소진은 일으키지 않는다고 하였다.⁷⁾ 상처의 치유에 미치는 영향을 알기위한 사람과 동물의 실험에서는, 육안적으로나 현미경학적으로 Betadine[®]에 의해 치유가 방해되는 소견은 발견할 수 없었다.⁹⁾

Betadine[®]을 사용할 때 부작용이 드물게 발생하며, 상처세척 후 농포성 옥소진의 발생이 보고되었고,¹⁰⁾ Vorherr 등¹¹⁾은 2분 간의 질도포 후 혈청 요오드 농도가 한시간 가량 지속적으로 증가된 것을 관찰하고, 특히 태아와 신생아의 갑상선

이 예민하게 영향을 받으므로 임신부가 질염에 걸렸을 경우 Betadine®으로 치료를 하는 것은 급하다록 주장하였다.

Betadine®에 의한 알레르기성 접촉피부염은 외국에서나 국내에서 모두 드물게 보고되어 있다.^{2,3,12-14)} 살균제의 국소도포로 발생하는 알레르기성 접촉피부염의 진단은 외상 부위에 국한해서 홍반, 부종, 소수포가 발생하여 반응이 24~48시간 후에 최고에 달하며, 의심되는 물질을 첩포시험을 통해 확진할 수 있다. 증례 1에서는 Marks 등¹²⁾의 증례에서와 같이 시중에 판매되는 10% Betadine®용액과 옥소 분말을 70%에틸알콜에 녹여 사용하였는데, 두 물질에 대해 모두 양성 반응을 보였고 PVP는 인체에 독성이 없을 뿐 아니라 감작을 유발시키지 않는다고 알려져¹⁵⁾ 옥소 성분에 의한 반응이라고 추정할 수 있었다. 증례 2에서는 옥소에 대한 반응을 따로 검사하지는 않았으나 역시 Betadine®의 옥소 성분에 대한 알레르기 반응으로 생각하였다. 재 입원 시 발생한 피부 발진은, 수술 전 피부에 도포된 Betadine®용액이 오랫동안 접촉되어 있던 부위에 국한되어 다음날 부터 나타났으므로 이 물질에 의한 것임을 추정할 수 있었다. 홍 등¹⁵⁾에 의하면 Betadine®성분 중 옥소나 PVP 외에 생산 과정에서 우발적으로 첨가된 물질이 원인이 될 수 있음을 시사했다. Betadine®은 방사선 진단에 사용되는 조영제에 포함된 옥소와 교차반응을 일으킬 수 있다고 알려져 있다.¹⁶⁾ 그러므로 첩포시험검사에서 옥소에 양성 반응을 나타낼 경우 옥소를 포함한 조영제 투여시 기대치 않던 부작용이 나타날 수 있으므로, 이에 대한 주의를 기울여야 한다.

본 증례 1에서는 일반혈액검사에서 강한 호산구의 증식을 볼 수 있었는데, 국내의 김 등²⁾이 보고한 2례의 알레르기성 접촉피부염 중 1례에서도 심한 호산구의 증식을 보였고 1964년 Jacob 등¹³⁾은 옥소가 포함된 약을 복용 후 호산구성 백혈병과 감별을 요할 정도의 심한 호산구의 증식을 보고하였다. 그러나 알레르기성 접촉피부염은 세포매개성반응이므로 직접적인 관계가 없을 것으로 사료되나 심한 경우에는 항원에 노출 후 6시간 내에 심한 홍반과 부종이 생기고 진피에서 많은 호산구가 발견되므로 basophil hypersensitivity가 부분적으로 관여할 것으로 추측된다.¹⁸⁾

알레르기성 접촉피부염의 조직 소견으로 진피 내에 림프구, 단핵구의 출현 뿐만 아니라 반응 3일 경부터는 비만세포의 수가 증가되어 나타난다고 하였으므로¹⁹⁾ 본 증례들에서도 첩포시험검사서 양성을 나타내었던 부위에서 각각 3일째와 6일째 조직 검사를 실시하여 Giemsa염색을 하였으나 주목할 만한 비만세포의 증식을 발견할 수 없었다.

요 약

저자들은 비교적 드물다고 알려진 Betadine®에 의한 알레르기성 접촉피부염 2례를 경험하고 첩포시험검사로 확진하였으며 문헌고찰도 함께 하였다.

참 고 문 헌

1. Gershenfeld, L. : Povidone-iodine as a topical antiseptic. *Am. J. Surg.*, 94 : 938-939, 1957.
2. 김일환 · 분기찬 · 김수남 : Povidone-iodine에 의한 알레르기성 접촉피부염 2례. *대한피부과학회지*, 23(6) : 780-784, 1985.
3. 유병국 · 김홍직 · 김영근 : 외용약제에 의한 알레르기성 접촉피부염. *대한피부과학회지*, 23(4) : 447-455, 1985.
4. Harvey, S.C. : *The Pharmacological Basis of Therapeutics*. 7th ed., Macmillan Publishing Co., New York, 1985, pp. 959-973.
5. King, T.C., and Price, P.B. : An evaluation of iodophors as skin antiseptics. *Surg. Gynec. & Obs.*, 3 : 361-365, 1963.
6. Houang, E.T., Gilmore, O.J.A., Reid, C., and Shaw, E.J. : Absence of bacterial resistance to povidone iodine. *J. Clin. Path.*, 29 : 752-755.
7. Connell, J.F. Jr., and Rousselot, L.M. : Povidone-iodine, extensive surgical evaluation of a new antiseptic agent. *Am. J. Surg.*, 108 : 849-855, 1964.
8. Georgiade, N.G., and Harris, W.A. : Open and closed treatment of burns with povidone-iodine. *Plast. Reconstr. Surg.*, 52 : 640-644, 1973.

9. Gruber, R. P., Vistnes, L., and Pardoe, R. :
The effect of commonly used antiseptics on
wound healing. *Plast. Reconstr. Sug.*, 55 :
472-476, 1975.
10. Bishop, M.E., and Garcia, R.L. : Iododerma
from wound irrigation with povidone-iodine.
J.A.M.A., 21 : 249-250, 1978.
11. Vorherr, H., Vorherr, U.F., Mehta, P., Ul-
rich, J.A., and Messer, R.H. : Vaginal abso-
rption of povidone-iodine. *J.A.M.A.*, 244 :
2628-2629, 1980.
12. Marks, J.G.Jr. : Allergic contact dermatitis
to povidone-iodine. *J.Am. Acad. Dermatol.*, 6
: 473-475, 1982.
13. Epstein, E. : Allergy to dermatologic agents.
J.A.M.A., 198 : 517-520, 1966.
14. Lachapelle, J.M. : Occupational allergic con-
tact dermatitis to povidone-iodine. *Contact
Dermatitis*, 11 : 189-190, 1984.
15. 홍경태 · 김덕현 · 정기양 : 베타딘[®]에 의한
접촉피부염 1예. 제4회 접촉피부염 심포지움
초록집, 1986, pp. 6-7.
16. Fisher, A. A. : *Contact Dermatitis*. 3rd ed.,
Lea & Febiger, Philadelphia, 1986, pp. 178-
192.
17. Jacob, H. S., Sidd, J. J., Greenberg, B. H.,
and Lingley, J. F. : Extreme eosinophilia
with iodide hypersensitivity, report of a
case with observations on the cellular co-
mposition of inflammatory exudates. *N.
Engl. J. Med.*, 271 : 1138-1140, 1964.
18. Epstein, W. L. : Allergic contact dermatitis.
In *Current perspectives in immunoderma-
tology*, Mackie, R. M. (ed), Churchill Li-
vingstone, New York, 1984, pp. 253-263.
19. Lever, W. F., and Schaumburg-Lever, G. :
Histopathology of the Skin. 6th ed., J. B.
Lippincott Co., Philadelphia, 1983, pp. 92-
135.

-Abstract-

Two Cases of Allergic Contact Dermatitis to Betadine[®]

Kae Yong Hwang, Byung Chun Mun, Jong Soo Choi, and Ki Hong Kim

*Department of Dermatology
College of Medicine, Yeungnam University
Taegu, Korea*

Jong Chul Ahn

*Department of Orthopaedic Surgery
College of Medicine, Yeungnam University
Taegu, Korea*

Antiseptics are substances that kill or prevent the growth of microorganisms when applied to living tissue. They must be effective against microorganisms but must also retain their activity in presence of body fluids without being harmful locally or systemically. Among many antiseptics, Betadine[®] has been widely used because of its low toxicity and high germicidal efficacy.

We reported 2 cases of allergic contact dermatitis to Betadine[®] in surgical patients. They had eczematous eruption along the Betadine[®] applying sites. Patch tests with Betadine[®] confirmed the diagnosis.