

Phenytoin으로 인한 치은비대증의 치험례

영남대학교 의과대학 치과학교실
변상길 · 이회경 · 진병로 · 오명철

서 론

Phenytoin(® Dilantin)은 간질치료제로서 가장 널리 사용되는 약중의 하나로 치은비대증이라는 심각한 부작용을 갖고 있고 그 빈도는 소아나 청소년기에 더 심하고 발생율은 3~62%에 이른다.^{1~9)}

Strean 등^{6,21)}은 무치아의 경우에서는 dilantin으로 인한 치은비대증이 일어나지 않는다고 하고 이러한 치은비대증이 lower ascorbic acid 때문이라고 주장하였다.

Glickman⁹⁾은 이런 치은비대증의 발생은 약의 용량과는 직접적 관계가 없고 처음에는 동통이 없고 치간유두에 구슬모양의 비대로 시작되다가 진행됨에 따라 치관위로 심한 주름으로 덮혀지며 교합을 방해하고 심한 경우에는 치근비대가 치아를 거의 덮으며 일반적인 안면모양과 옆모습의 변화를 가져온다고 하였다.

치료로는 초기일때는 dilantin의 복용을 중지하고 oral hygiene을 개선하면 병소의 감소 및 소실을 보인다고 하였고 심한 경우에는 외과적 절제술과 아울러 oral hygiene의 개선이 필요하다고 하였다.

본 환자의 경우 8년간의 dilantin의 복용으로 심한 치은비대증을 나타낸 환자로서 외과적 절제술과 계속적인 oral hygiene의 개선으로 심미적으로나 기능적으로 양호한 결과를 얻었기에 보고하는 바이다.

증 례

- 환자 : 최 근 18세 남자.
- 주소 : 상하악에 전반적인 치은비대.

- 초진일 : 1986년 2월 6일.
- 기왕력 : 8년전부터 간질로 dilantin을 복용.
- 현증의 병력 : dilantin복용후부터 치은비대증이 있어오다가 5 ~ 6개월전부터 심한 증상을 보임.
- 구강·악안면 소견 : 상하악간의 심한 치은비대증으로 교합이 이루어지지 않았고 가벼운 치아동요도와 치주농양이 있었으며 치은의 표면은 작은 소엽같은 lobule을 이루고 표면이 단단하였으며 출혈의 증상을 보임. 악하 및 경부의 임파선 증대는 촉진되지 않았음(photo. 1).

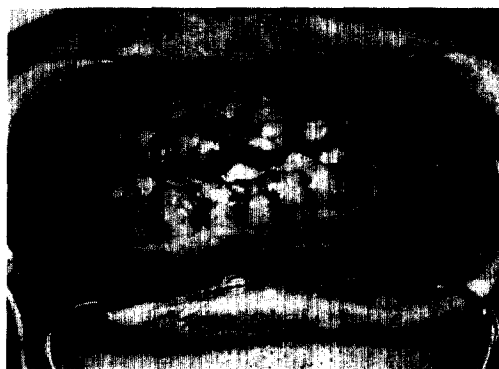


Photo 1. 수술전 구강내 사진

- 이학적 소견 : 혈액, 뇨, 간, 심폐 등은 정상기능소견임.
- 방사선 소견 : 치근부 및 치관부 병소는 없었으며 치조백선은 소실되지 않았고 가벼운 치조골 파괴가 보임.
- 술전진단 : generalized dilantin induced gingival hyperplasia.
- 치료 및 경과 : 환자는 1986년 2월 10일 본과에 입원하여 Phenobarbital 30mg과 Orfil 300mg을 경구투여하고 Dilantin투여를 중단시켰다.

일반적 방법으로 skin preparation을 실시하고 국소마취하에 상악치은절제술을 시행하고 곧이어 치은성형술을 시행하였다. gingi-pack과 tin-foil로 수술부위를 보호하고 술후 부종을 방지하기 위해 냉습포를 시행하였다. 일주일후 하악에도 같은 방법으로 치은절제술과 치은성형술을 행하였고 그후 계속적인 치석제거와 치은연하소파술을 시행하였다. 통상적인 술후 항생제 및 dressing으로 합병증없이 퇴원하였고 10개월이 경과해도 재발없이 정상적인 소견을 보임(photo 2).

○ 진단 : generalized dilantin induced gingival hyperplasia.

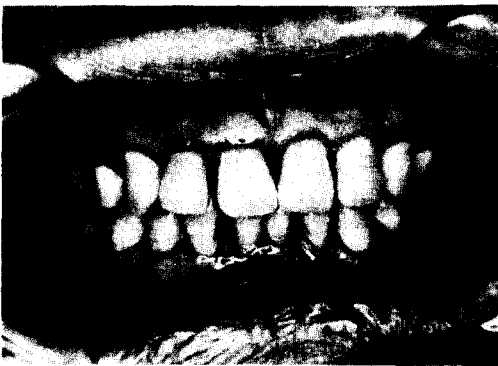


Photo. 2. 수술후 구강내 사진

총괄 및 고찰

치은비대증은 dilantin의 가장 빈발하는 부작용으로 그 발생율은 3~62%에 이른다.

Fetterman¹⁾은 25%, Kimbell²⁾은 57%, Polk는 50%의 발생율을 보고했고 이외에도 Ziskin,³⁾ Panuska,⁴⁾ Glickman,⁵⁾ Streaan,⁶⁾ Shaffer,^{7,8)} Fransis⁹⁾ 등의 연구보고서를 들 수 있다.

Patel¹⁰⁻¹⁵⁾은 dilantin의 중추신경계의 부작용으로 ataxia, hyperactive tendon reflex, extensive rigidity, nystagmus, diplopia, blurring of vision 등을 들었으며 행동변화로서 hallucination, confusion, dullness, drowsiness 등을 들었다.

Lennox¹⁶⁾는 위장장애로서 Nausea, Vomiting, Anorexia, Epigastric pain 등이 있고 이것을 예방하기 위해서는 식사후에 복용하거나 neutral diphenylhydantoin으로 복용해야 한다고 하였다. 또 megaloblastic anemia, blood foliate level의 저

하를 들고 피부에 대한 부작용으로 fatal hemorrhagic erythema multiform을 보고하고 이는 소아나 젊은층에서 많이 발생되고 장기복용시 Keratosis가 야기된다고 하였다.

Lee¹⁷⁻²⁰⁾ 등은 dilantin투여시 간조직에 미치는 영향으로는 Portal Zone에 심한 염증반응을 보였으며 plasma cell, lymphocyte, macrophage 등의 염증세포의 침윤과 약간의 중성다핵백혈구의 침윤, lobular structure의 소실을 볼 수 있었다. Stroma에도 심한 염증반응을 나타냈으며 plasma cell, lymphocyte, macrophage의 염증세포의 침윤이나 fibrous degeneration, hemorrhage가 되어 있는 부위도 관찰되었다고 보고하였다.

Streaan,⁶⁾ Kimbell²⁾ 등은 57%의 치은비대증을 보고하였고 이의 원인은 lower ascorbic acid때문이라고 주장하고 병리학적으로 상피하조직의 강한 섬유성증식이 특징으로 섬유아세포의 증가나 결합조직섬유의 증식을 들었고 혈관의 주위나 내연상피층의 상피하조직에 염증성 세포침윤을 보고하였다.

본환자의 경우 전신적으로 특별한 소견은 나타내지 않았으며 심한 치은비대증상을 외과적으로 절제하여 치료하였으며 앞으로도 계속적인 관찰을 요할 것으로 사료된다.

요 약

저자 등은 8년간 dilantin의 복용으로 상하악간에 전반적인 치은비대증을 나타낸 환자를 치은절제술과 치은성형술을 시행하고 계속적인 치석제거와 치은연하소파술을 시행하여 재발없이 심미적으로나 기능적으로 만족한 결과를 얻었기 이에 보고하는 바이다.

참 고 문 헌

1. Fetterman, J.L. : Dilantin sodium therapy in epilepsy, J.A.M.A., 114 : 396(Feb. 3), 1940.
2. Kimball, O.P. : Treatment of epilepsy with sodium diphenylhydantoin. J.A.M.A., 112 : 1244, 1939.
3. Ziskin D.E. Stowl L.R. and Zegarell E.V. Dilantin hyperplastic gingivitis p. 351-369 A. P. Surgy Gneec and Obst. 62. 719, 1933.
4. Pannuska H.J. Robert J.G, Jacob B. and

- David F. : M. : The effect of anticonvulsant drugs upon the gingival A series of on analyses of 1048 patients J.P. p. 15-28.
5. Glickman, I. and Lewitus, M. : Hyperplasia of the gingiva associated with dilantin(sodium diphenylhydantoin) therapy. J.A.M.A., 28 : 199, 1941.
 6. Strean L.R. Eugene Leoni B.A. : Dilantin gingival hyperplasia N.Y. State D.J.Vol.25 Oct 1959 339-347.
 7. Shafer, W.G. : Effect of dilantin sodium on growth of human fibroblast like cell culture. Proc., Exp. Biol. and Med., 104 : 198, 1960.
 8. Shafer, W.G. : Effect of dilantin sodium on various cell lines in tissue culture. Pro. Exp. Biol. and Med., 108 : 964, 1961.
 9. Fransis, L.E., and Melville, K.L. : Diphenylhydantoin(dilantin) on histamine changes in the gingival tissue. J. Canad. Dent. Assn., 324 : 142, 1958.
 10. Patel, H., and Crichton, J.U. : The neurological hazards of diphenylhydantoin in children. J.Pediat., 73 : 676-648, 1968.
 11. Snider, R.S., and Perez, D C, M. : Drug induced dendritic Sproutson Purkinje cells in the adult cerebellum. Expl. Neurol., 17 : 466-480, 1967.
 12. Blum, B. : A different action of diphenylhydantoin on the motor cortex of the cat. Archs. int. Pharmacodyn. Ther., 149 : 45-55, 1964.
 13. Iannone, A., Baker, A.B. and Morrel, F. : Dilantin in the treatment of neuralgia. Neurology. Minneap., 8 : 126-128, 1958.
 14. Merrit, A.A., and Putnam, T.J. : Sodium diphenylhydantoininate in convulsive disorders. J.A.M.A., 111 : 1068, 1938.
 15. Toman, J.E.P. Neuropharmacology of diphenylhydantoin Unt. J. Neuropsychiat., 3 : s57-s62, 1967.
 16. Lennox, W.G. : Drug therapy of epilepsy. J. A.M.A., 114 : 1347, April 6, 1940.
 17. Lee J.H. : Effects of diphenylhydantoin on liver tissue in experimental dogs KAP., Vol. 5, Num.1.3-10, 1975.
 18. Lovelace, R.E. and Horwitz, S.J. : Peripheral neuropathy in long term diphenylhydantoin the rapy Archs. Neurol., Chicago, A68, 18, 69 --77, 1968.
 19. Kutt, H., Verebely, K., and Mcdowell, F. : Inhibition of diphenylhydantoin metabolism in rats and in the liver microsomes by anti-tuberular drugs. Neurol gy. Minneap., 18 : 706-710, 1968.
 20. Millhon, J.A. Osterberg A.E. Relationships between gingival hyperplasia and ascorbic acid in the blood and urine of epileptic patient under going dilantin. J.A.D.A. p. 207 -212.

- Abstract -

Surgical Treatment of Phenytoin Induced Gingival Hyperplasia : A Report of Case

Sang-Kil Byun, Hae-Keung Lee
Byung-Rho Jin, and Meung-Chull Oh

*Department of Dentistry
College of Medicine, Yeungnam University
Taegu, Korea*

Enlargement of the gingiva caused by phenytoin, an anticonvulsant used in the treatment of epilepsy, occurs in some of the patients receiving the drug.

Its incidence varies from 3 to 62 percent, with the greater frequencies in younger patients.

The hyperplasia is usually generalized throughout the mouth, but is more severe tendency in the maxillary and mandibular anterior regions.

18 year old male patient was admitted to our Department of Dentistry with the complaint of generalized painless gingival swelling.

After the consult of the N.M. and laboratory study, the gingivectomy and gingivoplasty was performed.

The periodontal pack and tin foil was applied on the attached gingiva to protect a surgical site and bleeding control.

We obtained a good result of improved esthetics and function.