

주상골 골절의 수술적 치험례

영남대학교 의과대학 정형외과학교실
백원진 · 서재성 · 안종철 · 인주철

서 론

주상골 골절은 수근골 골절중 가장 많은 골절이나 조기진단을 하지 못해 적절한 치료를 받지 못하면 불유합 등 문제점이 많은 골절로 보고되어 왔다.

주상골 골절의 치료방법으로는 나이, 직업, 치료 시작시기, 골절부위 및 골절편의 전위 등에 따라 크게 보존적 요법과 수술적 방법으로 대별되나 아직도 논란이 많다.

보존적 요법의 단점인 장기간 석고붕대고정으로 인한 완관절의 운동장애, 근위축 및 부정유합 등을 막기 위해 수술적 방법이 고안되어 왔는데 1954년 Maclaughlin¹⁾이 주상골 골절치료에 처음으로 나사를 사용하여 내고정술을 시행한 후 여러가지 수술적 방법이 고안되어 왔다.

1984년 Herbert²⁾는 새로 개발된 나사를 사용하여 주상골 골절의 수술후 고정기간의 단축으로 완관절의 조기 운동에 도움을 주고 수술시 골절편에 압박을 충분히 줄 수 있어 불유합의 확률이 높다는 결과를 보고하였다.

저자들은 1985년 3월부터 1986년 6월까지 영남대학교 의과대학 정형외과학교실에서 10예의 주상골 골절환자의 치료에 Herbert나사를 사용하여 양호한 결과를 얻었기에 문헌고찰과 함께 보고하는 바이다.

증 례 분 석

1. 연령 및 성별분포

16세에서 33세까지의 연령분포를 가진 총 10예가 모두 남자였으며 우측이 6예, 좌측이 4예이

었다(Table 1).

2. 손상원인

손상원인으로는 운동중 실족사고가 5예로 가장 많았으며 직접외력에 의한 2예, 추락사고 2예 및 교통사고 1예 등이었다.

3. 수상후 수술까지의 기간 및 치료

수상후 수술까지의 기간은 최단 2주에서 최장 5년으로 1개월미만이 2예, 1개월에서 1년사이가 6예, 1년이상이 2예이었다.

수술전 치료는 1예에서 수술적 치료후 5개월간 석고고정을 하였고 2예에서 단기간 부목고정을 하였으며 나머지 7예에서는 완관절부 염좌로 생각하고 특별한 치료를 하지 않았다.

4. 방사선적 검사

완관절 단순 후전면, 측면 및 billiard view를 기초로 하였으며 그의 수근관절을 굴곡 또는 신전한 위치에서의 측면사진 혹은 내외굴곡한 위치에서의 정면사진 및 단층촬영을 시행하였다.

방사선 소견은 신선골절 2예이었으며 8예의 불유합골절에서는 골절선의 경화현상이 5예로 가장 많았으며 골절편의 낭종변화 4예, 요골수근관절의 퇴행성 변화 3예 및 근위 골절편의 경화현상 1예이었다. 동반손상으로는 월상골 주위탈구가 1예이었다.

5. 골절의 분류

방사선적 소견에 의한 Herbert분류를 사용하였다(Table 2, Fig. 1).

Type B2가 2예, Type D1이 4예, Type D2가 4예이었다.

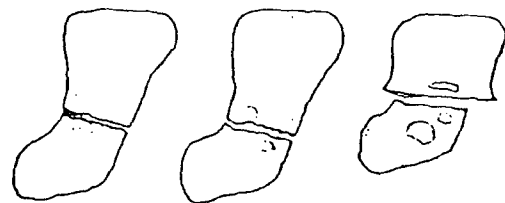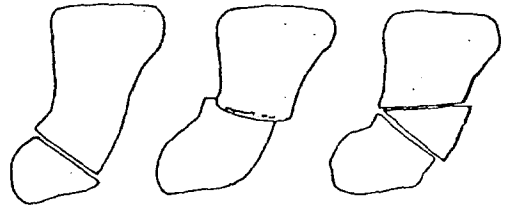
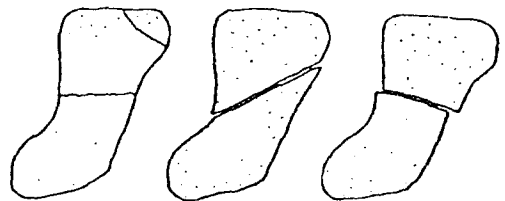
6. 치 료

Table 1. Case analysis

Case No.	Sex	Age	Side	Cause of injury	Type of fracture	Preoperative treatment	Interval between fx. & op.	Bone graft	Immobilization period	Union time
1	M	22	L	Slip down	B2	None	4 weeks	No	25 days	4 months
2	M	16	R	Direct blow	B2	None	2 weeks	No	29 days	3 months
3	M	16	R	Direct blow	D1	None	7 weeks	Yes	24 days	3 months
4	M	23	R	Slip down	D1	1 week in plaster	10 months	Yes	19 days	4 months
5	M	25	L	Fall down	D2	2 weeks in plaster	11 months	Yes	44 days	3 months
6	M	24	R	Slip down	D2	None	4 years	No	28 days	9 months
7	M	27	R	Traffic accident	D2	None	5 years	No	28 days	6 months
8	M	22	R	Slip down	D1	None	5 months	No	30 days	4 months
9	M	33	L	Fall down	D1	5 months in Plaster	9 months	No	30 days	Nonunion
10	M	22	L	Slip down	D2	None	6 months	No	21 days	Nonunion

Table 2. Classification of scaphoid fracture

- Type A (acute stable fractures)
 - A1: Fracture of the tubercle
 - A2: undisplaced "crack" fracture of waist
- Type B (acute unstable fractures)
 - B1: oblique fractures of distal third
 - B2: displaced or mobile fractures of waist
 - B3: proximal pole fractures
 - B4: fracture dislocations of carpus
 - B5: comminuted fractures
- Type C (delayed union)
- Type D (established non-union)
 - D1: fibrous non-union
 - D2: sclerotic non-union(pseudarthrosis)



수장부 도달법으로 전례에서 Herbert나사를 사용하여 내고정술을 시행하였으며 3예에서는 장골에서 이식골을 얻어 chip골이식을 동시에 시행하였다.

수술시 Herbert나사를 삽입할때 Jig의 올바른 사용이 중요하였는데 특히 대롱형골 주상골간 관절막을 충분히 절개하여야 Jig의 고정위치가 좋아졌다.

Fig. 1. Classification of scaphoid fracture(Herbert)

수술후 고정은 제1수지 관절을 포함하는 단상 지 석고붕대로 최단 3주에서 최장 7주로 평균 4주간 고정하였다.

7. 결 과

치료의 결과는 환자의 만족도, 임상적 결과 및 방사선 결과를 종합한 Herbert판정법을 이용하였다.

환자의 만족도에서 Grade2 2예를 제외하고는 상당히 만족하였으며 방사선적 결과에서 1예에서는 9개월이상 골절선이 보였으나 만족도는 양호하였으며 1예에서는 불유합 및 나사유리소견을 보였으며 만족도 역시 나빴다(Table 4).

Herbert의 주장대로 불유합일 경우 나사고정과 동시에 골 이식술을 하였다면 더 좋은 결과를 기대할 수 있다고 생각된다.

Table 3. Grading of result(Herbert)

Grade	Patient satisfaction	Clinical results	Radiographic results
0	Very happy	Normal function	Sound union
	Asymptomatic	Unrestricted use	No deformity
1	Improved	Minimal loss of function	Apparent union
	Minimal symptoms	Unrestricted use	Minimal deformity
2	Unchanged	Moderated loss of function	Doubtful union
	Moderate symptoms	Some restriction	Marked deformity
3	Worse	Marked loss of function	Non-union
	Severe symptoms	Restricted use	Loosening of screw

Talbe 4. Results

Grade	Patient satisfaction	Clinical result	Radiographic result
0	5	6	7
1	3	2	1
2	2	2	1
3	0	0	1
Total	10	10	10

고 찰

주상골 골절을 조기에 진단하여 적절한 보존적 치료를 시행하면 유합율이 90%이상이라고 여러 저자들이 보고하였다.^{4,8,11,13)}

그러나 주상골 골절의 치료는 아직 상당히 논란이 많은 문제로 남아 있으며 특히 보존적 치료방법은 석고붕대 고정을 할때 완관절의 위치와 주관절의 포함여부 및 고정기간 등에 따라 여러가지 주장이 있다.⁸⁾

특히 고정기간의 차이는 심하여 골절의 위치와 형태에 따라 비전위 골절 6주에서 불유합골

절인 경우 20주이상까지 고정을 주장하고 있다.⁸⁾

이렇게 장기간 석고붕대 고정을 할 경우 완관절의 강직, 근력약화 및 직업으로의 복귀가 늦어지는 등의 부작용이 따르게 된다.⁶⁾

주상골 불유합의 치료방법중 하나인 골이식술만을 할 경우 약 85%정도의 유합율을 여러 저자들이 보고하였다.^{1,4,8,11,14)}

이런 경우에도 골이식술 후 석고 붕대에 의한 외고정 기간이 3개월에서 최고 6개월 까지 하게 되어 완관절의 강직이 거의 필연적이라 하겠다.⁶⁾

주상골 골절의 치료에 내고정술은 여러가지 이유로 흔히 사용하지는 않아 왔다. 그 이유로

보면 처음으로 주상골 골절의 내고정에 나사를 사용한 Maclaughlin⁹⁾은 나사를 이용한 수술이 상당히 기술을 요하기 때문이라 하였고, Gasser⁵⁾는 나사를 사용하여 골절편의 확고한 고정이 힘들기 때문이라 하였으며, Maudsley와 Chen¹⁰⁾은 수술의 실패율이 높다는 주장이었다.

그러나 내고정술이 주상골 골절치료에 필수적인 방법으로 주장하는 경우는 다음과 같다. 즉 Maclaughlin⁹⁾은 횡전위된 골절인 경우, Kessler⁷⁾는 회전전위된 골절의 경우, Fisk⁴⁾는 주위 인대 손상으로 인한 수근 불안정의 경우, Cooney²⁾ 등은 전위된 불유합의 경우일때는 내고정술을 가장 좋은 치료방법이라 하였다.

전술한 바와 같이 주상골 골절치료에 내고정술이 꼭 필요한 경우가 있었으나 여러가지 문제점 때문에 곤란을 겪어 오던중 1984년 T. J. Herbert가 새로운 수술기구와 나사를 고안하여 한결 수술이 편해졌으며 그 결과도 만족할만 하다고 보고하였다.

Herbert가 고안한 새로운 수술기구를 사용한 결과 Jig는 나사를 삽입하기 전에 골절편을 견고하게 유지하여 drilling이나 tapping 및 나사 삽입이 용이하였고 Herbert나사는 직경이 작고 양측에 다른 pitch를 가진 thread가 있어 골절편에 압박을 가할 수 있어 확고한 고정이 되었으며 나사머리가 없어 관절운동에 지장을 주지않고 추후 제거의 번거로움이 없었다.

Herbert의 치료결과를 보면 불안정 신선골절, 지연유합 및 불유합의 치료에 나사를 사용하여 91%의 임상적 만족도를 나타내었으며, 방사선적 평가에서 불안정 신선골절에서는 100%, 지연 및 불유합에서는 83%의 골유합을 보고하였다.

저자들의 경우에는 불안정 신선골절 2예에서는 모두 골유합이 되었으며 불유합 8예중 2예에서 골유합이 안되었는데 Herbert의 주장대로 불유합일 경우(Type D2)에 나사고정과 동시에 골이식술을 하였다면 더 좋은 결과를 기대할 수 있겠다.

요 약

1985년 3월부터 1986년 6월까지 영남대학교 의과대학 정형외과학교실에서 10예의 주상골 골절환자에 나사를 사용하여 치료하였으며 그 결과를 요약하면 다음과 같다.

10예중 신선골절이 2예였고 불유합 골절이 8예이었다.

불유합 골절의 경우 수술후 수술시까지 기간이 최단 5개월에서 5년이었다.

수술후 고정기간은 평균 4주였으며 4주후 능동적 운동을 시행하여 고정기간의 단축으로 관절운동 회복은 매우 양호하였다.

골유합을 보인 시기는 8예에서 3개월에서 9개월 사이였으며 2예에서는 9개월 후에도 방사선상 골절선은 볼 수 있었다.

골절선이 남아있는 경우도 임상적으로는 증세의 호전(동통, 관절 운동)을 나타내었다.

참 고 문 헌

1. 하권익, 한성호, 정민영, 김문성, 장희선 : 수부 주상골 골절 불유합의 치료, 대한정형외과학회지, 20 : 1073-1079, 1985.
2. Cooney, W.P., Dobyns, J.H., and Linscheid, R.L. : Fracture of the scaphoid : a rational approach to management. Clin. Orthop., 149 : 90-97, 1980.
3. Dooley, B.J. : Inlay bone grafting for non-union of the scaphoid bone by the anterior approach. J.Bone and Joint Surg., 50-B : 102-109, 1968.
4. Fisk, G.R. : Carpal instability and the fractured scaphoid. Ann.R.Coll.Surg.Engl., 46 : 63-76, 1970.
5. Gasser, H. : Delayed union and pseudarthrosis of the carpal navicular : treatment by compression-screw osteosynthesis. A preliminary report on twenty fractures. J.Bone and Joint Surg., 47-A : 249-266, 1965.
6. Herbert, T.J., and Fisher, W.E. : Management of the fractured scaphoid using a new bone screw. J.Bone and Joint Surg., 66-B : 114-123, 1984.
7. Kessler, I., Heller, J., Silberman, Z., and Pupko, L. : Some aspectss in non-union of fractures of the carpal scaphoid. J.Trauma, 3 : 442-452, 1963.
8. London, P.S. : The broken scaphoid bone : the case against pessimism. J.Bone and Joint Surg., 43-B : 237-244, 1961.

9. McLaughlin, H.L : Fracture of the carpal navicular(scaphoid) bone. J. Bone & Joint Surg., 36-A765-244, 1961.
10. Maudsley, R.H., and Chen, S.C. : Screw fixation in the management of the fractured carpal scaphoid. J.Bone and Joint Surg., 54-B432-441, 1972.
11. Mulder, J.D. : The results of 100 cases of pseudarthrosis in the scaphoid bone treated by the Matti-Russe operation. J.Bone and Joint Surg., 50-B : 110-115, 1968.
12. Russe, O. : Fracture of the carpal navicular : diagnosis, non-operative treatment, and operative treatment. J.Bone and Joint Surg., 42-A : 759-768, 1960.
13. Trojan, E., and Jahna, H. : Behandlungsergebnisse von 734 frischen einfachen Brüchen des Kahnbeinkörpers der Hand. Wiederherstellungschirurgie und Traumatologie, 2 : 86-111, 1954(Quoted from reference 5).
14. Trojan, E. : Grafting of ununited fractures of the scaphoid. Proc. R.Soc.Med., 67 : 1078-1080, 1974.

- Abstract -

Treatment of Carpal Scaphoid Fracture

Won Jin Beck, Jae Sung Seo
Jong Chul Ahn, and Joo Chul Ihn

*Department of Orthopedic Surgery
College of Medicine Yeungnam University
Taegu, Korea*

Fracture of the carpal scaphoid bone is the most common fracture of the carpus. Unfortunately, nonunion are common since the symptoms do not alert patients to seek early medical treatment and the diagnosis is easily missed. Fracture of the scaphoid is a common condition whose management remains controversial. The conservative treatment has many complications, these include inability to work while in plaster, stiffness of the wrist afterwards, muscle wasting, weakness and malunion. So various operative treatments of scaphoid fracture have been developed. Open reduction by use of screws suggested by Maclaughlin first in 1954. In 1984 a new and simple operative technique has been developed to provide rigid internal fixation for all types of fractures of the scaphoid by T.J. Herbert.

This involves the use of a double-treaded bone screw which provides good fixation that, after operation, a plaster cast is rarely required and most patients are able to return to work within a few weeks.

Authors have experienced 10 cases of scaphoid fracture and accomplished good result in all cases by internal fixation using Herbert screw.

The results are as follows :

Of these 10 fractures, 2 were fresh fractures and 8 were nonunions of scaphoid fracture.

In nonunion cases, the time interval between fracture and operation was from 5 months to 5 years.

The postoperative immobilization period was average of 4 weeks.

Short period of immobilization achieved early functional recovery of the wrist.

The bony unions in roentgenogram were seen from 3 months to 9 months after operation.

In 2 cases the fracture gap was seen after 9 months. But in these cases the symptoms such as pain and range of motion of wrist were improved.