

중추 신경계 증상이 동반된 Behçet, 씨 병 1예.

영남대학교 의과대학 내과학교실
신동구 · 고명구 · 윤경우 · 김증설

서 론

Behçet 병은 아프타성 구내염, 생식기의 궤양, 눈의 홍채염을 특징으로 하는 질환이다.¹⁾ 구미에서는 비교적 드물게 보고되고 있으나 터어키, 이탈리아, 그리스, 레바논, 아랍 등 지중해 연안 국가에서 빈발하는 것으로 알려져 왔다.²⁾

가까운 일본에서도 1972~1973년도의 전국적 조사에서 7,000~8,000명의 환자가 발견되어³⁾ Behçet 병의 빈발지역의 하나로 확인된 것은 인접한 지역에 위치한 우리나라로서는 주목할 만한 사실이라 하겠다.

과거에는 Behçet 병의 신경계적 증상에 대해 큰 관심을 기울이지 않았으나 최근 뇌수막염으로 부터 비롯되는 치명적인 합병증등에 대한 관심과 더불어 중추 신경계 증상의 발현 빈도의 증가로 최근 보고가 증가되는 추세이다.^{4,5)}

이에 저자들은 중추 신경계 증상이 현저한 1예의 Behçet 씨 병의 임상적 추이를 문헌고찰과 함께 하였다.

증 례

환자 : 이○분, 51세, 여자.

주소 : 혼미한 정신상태 및 전신통.

현병력 : 과거력상 특이한 병력은 없었고 입원 약 2년전부터 원인 불명의 경미한 전신통, 간헐적인 미열, 오한과 빈번한 구내염, 두통, 시력 장애, 불명료한 의식, 실금이 있다가 점차 심해져 본원 외래로 내원하여 입원했다.

가족력 : 특이 소견 없음.

이학적 소견 : 만성 병색에 의식상태는 불명료했으며 입원당시 혈압은 120/80mmHg, 맥박은 80회/분, 체온은 37.5°C이었다. 결막은 창백한 편

이었으며 신경학적 검사상 좌측 6번 뇌신경의 마비가 있었고 그의 병적 신경 반사 소견은 없었다. 좌안 백내장의 소견이 있었으며 설첨단부에 궤양성 병변과 다음순에도 비슷한 궤양성 병변을 관찰할 수 있었다(Photo.1 A,B,C). 前脛骨部位에 회복기 결절성 홍반양 병변을 관찰할 수 있었으며 망막 검사 소견상 망막정맥 주위염의 소견을 관찰할 수 있었다(Photo. 2).

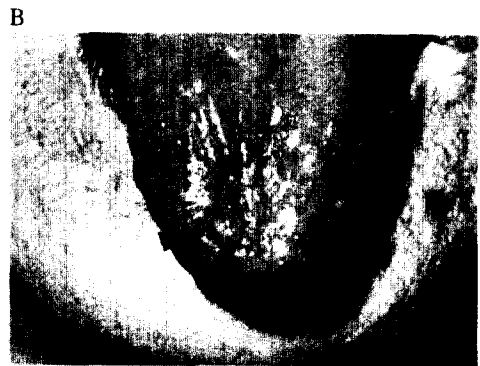
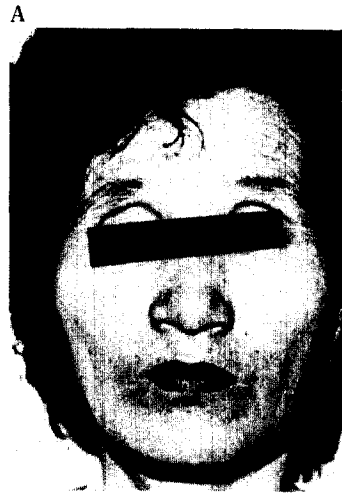


Photo. 1. A. Alternating external strabismus on left eye, showing incipient cataract on both eyes.
 B. Painful oral aphthae on the tip of tongue.
 C. Labial aphthous ulcer.




Photo. 2. Fundus photography, showing diffuse retinal periphlebitis on both eyes.

검사실 소견 : 혈침속도는 증가되어 있었으며 백혈구 수는 13,900/mm³였으며 Differential count상 다핵 백혈구가 72%를 차지했으며 간기능 및 신기능 검사는 정상 범위였고 혈청 검사상, VDRL, LE cell, Antinuclear antibody,

Rheumatoid factor는 음성이었으며 C-reactive protein은 1+ 이었다. 척수액 검사소견상 두개내 압은 190 mmH₂O, 백혈구수는 2/mm³(전부 임파구), 화학 검사상 glucose 68mg%, chloride 124 mEq/L, protein 19mg%이었다.

방사선 소견 : 흉부 사진상 좌측 폐하엽에 비특이적인 미만성 침윤이 있었고 뇌 전산단층촬영에서 뇌 위축의 소견을 보였다.

입원 경과 : 제 1병일부터 발열과 혈액검사에서 백혈구증다증이 계속 됐고 보존적인 치료에도 불구하고 환자의 기존 증상은 악화되었다. 제 8병일에 척수천자를 시도하였으나 실패하였다. 환자의 이학적 검사 소견상 구강내 궤양, 생식기 궤양, 포도막염을 근거로 O'duffy와 Goldstein의 기준에 의해 Behçet 씨 병으로 진단하고 prednisolone, colchicine, chlorambucil을 경구 투여하였다. 제 14병일에 척수액천자를 시도하여 정상 소견을 관찰 할 수 있었다. 제 26병일에 구강내 궤양, 생식기 궤양의 소실, 전신적 증상의 호전이 있었으며 좌측 6번 뇌신경마비 증세는 잔존한 상태에서 퇴원하였으며 퇴원 후 약 2개월 만에 chlorambucil 및 prednisolone의 감량중 증상이 재발되어 현재 재치료중에 있다.

고 안

1888년 Mikulicz와 Kümmel이 최초로 재발성 아프타성 구내염에 대해 기술한 이래 1937년 Behçet은 구강내 궤양, 생식기 궤양, 포도막염으로 구성되는 만성 재발성 증후군에 대해서 기술했으며⁶⁾ 이 증후군은 최초로 Hippocrates에 의해 기술되었다. Behçet 씨 三主徴외에 증세로는 滑膜炎, 혈전정맥염, 표피성 혈관염(홍반성 결절), 동맥류, 대장염, 중추 신경계 증상이 온다고 했다.⁷⁾ 와 Goldstein의 진단적 기준⁴⁾에 의하면 6개의 주증상 즉 (1) Recurrent aphthous stomatitis, (2) Genital aphthous ulcer, (3) Uveitis, (4) Synovitis, (5) cutaneous vasculitis, (6) meningoencephalitis 중 3개 이상이 해당되어야 하며 aphthous ulceration은 반드시 있어야 한다고 했다. 불완전형은 recurrent ulceration이 다른 증상과 동반되어 나타날 경우를 말하며 발현 빈도는 재발성 아프타성 구내염이 100%, 생식기 궤양 74%, 표피성 혈관염 56%, 포도막염 52%, 활막염 42%, 뇌수막염 30%의 빈도를 보이며,⁸⁾

국내에서는 1961년 주¹⁰⁾등에 의하여 이 질환이 처음 보고된 이후 그동안 안과, 피부과, 내과 등에서 산발적인 보고가 있었으며 1979년 이¹¹⁾등의 27예와 1981년 김¹²⁾등의 26예등 비교적 다수의 환자를 대상으로 한 연구 보고도 있었다.

아프타성 구내염은 Behçet병의 필수 조건이며 초기 증상으로 나타나며 구강 점막, 입술, 혀, 인두, 또 전 소화기 계통을 침범할 수도 있고,¹³⁾ 일반적으로 다발성이며 동통이 있고 central yellow base, ulcer with red halo가 있다. 생식기 궤양은 여성의 경우 질과 외성기에, 남성의 경우 고환낭, 음경에 구강내 鷲口瘡과 비슷한 궤양성 병변이 나타나며 본 환자의 경우에도 설 침단부와 대음순에 동통성 궤양을 볼 수 있었다. Behçet씨의 보고에 따르면 前房蓄膿이 있는 前葡萄膜炎으로부터失明을 야기할 수 있다고 했으나 corticosteroid의 사용이후 前房蓄膿은 드물며¹⁴⁾ 후포도막염이 실명의 주원인이 되고 있다. Behçet병에서 포도막염은 양측성이며 초기증상일수도 있다. 포도막염은 약 2/3정도의 환자에서 관찰되며 주로 남자에서 나타난다. 전형적으로 발병후 약 6년후에 포도막염이 시작되며 안과적 검사로는 Biomicroscopy로 전방검사를, Biomicroscopy와 Indirect ophthalmoscopy로 후방검사도 이루어져야 하며 fluorescein 염색상 Fundus photography로 혈관투과성을 증명할 수도 있다. 망막혈관염¹⁵⁾외에 동·정맥의 혈전성 폐색도 발생할 수 있으며 corticosteroid의 사용에도 불구하고 평균 3년 6개월 후 실명이 동반되며 chlorambucil의 사용으로 시력장애의 호전이 있다는 보고도 있다.¹⁶⁾

피부병변으로 농포, 결절, 구진이 생길 수 있는데 이 모두가 피부 혈관염의 증상으로 생각되어진다. 비특이적인 소견으로 하지에 국한된 결절성 홍반과 비슷한 피부병변이 나타날 수 있으며¹⁷⁾ 단순외상에 의해서도 비특이적 피부과민반응(pathergy)이 나타난다. 본 환자의 경우 내원 당시 전형적인 피부 병변은 볼 수 없었지만 병력상 전경골 부위에 결절성 홍반을 확인할 수 있었다.

아프타성 구내염과 함께 두통, 발열, 국소 신경증상, 경부 경직, 척수액내 세포 多球症이 나타날 경우 뇌수막염을 의심할 수 있는데 Chajek⁹⁾는 18%에서, O'duffy⁴⁾등은 28%에서 신경학적 증상이 나타난다고 보고 하였고 중추 신경 계통

침범까지 약 1년 3개월이 경과했다고 한다. 가장 흔한 임상 증상은 경미한 뇌일혈과 비슷한 일시적 혹은 지속적인 뇌간 기능 부전이며 피질 척수계 증상, 소뇌성 운동실조, 偽球性마비, 뇌신경마비가 나타날 수 있으며 척수액 검사 소견상 임파구 증다증, 감마-글로부린치의 증가, 단백양의 증가가 특징적이며 뇌수막염의 경우 다량의 steroid에 부분적인 반응을 보이거나 steroid양을 감소함에 따라 신경증상의 재발이 빈번하여 최근 chlorambucil의 사용이 증가하고 있다. 이런 경우 대개 예후는 불량하며 1년 이내에 사망한다고 보고되고 있다. 본 환자의 경우 척수액 검사상 정상소견을 보였던 것은 투약후 약 6병 일째 척수액 천자검사를 실시하였기 때문에 척수액 多球症을 관찰할 수 없었던 것으로 추정된다. 이 병의 원인은 미상이나 주된 세가지 설은 바이러스, 면역기전과 맥관성을 들 수 있다. 감별진단으로서 Mollaret씨 뇌막염, sarcoidosis, Harada 증후군,¹⁸⁾ Herpes simplex 뇌수막염¹⁹⁾과 감별해야 되는데 본환자의 경우 Mollaret씨 뇌막염, Sarcoidosis, Harada 증후군은 이학적 소견만으로 감별이 가능하였고 Herpes simplex 뇌수막염은 혈청학적 방법 등으로 감별해야 하나 치료에 대한 반응, 신경계 증상, 병력으로 감별할 수 있었다.

기타 Behçet씨 병 증상으로 큰 정맥,²⁰⁾ 동맥의 혈전증도 동반될 수 있으며 동맥류²¹⁾ 특히 폐동맥에 발생할 수 있는 치명적인 동맥류 생성의 원인이 되기도 한다. 주요 정맥의 정맥염을 유발함으로써 Budd-chiari 증후군, 대정맥 폐쇄, 양성 두개내 고혈압도 발생할 수 있다.²²⁾ 그외에 대장의 Crohn씨 병과도 병발할 수 있으며²³⁾ 설사, 혈구 침강속도가 100이상 일때, 결절성 홍반, 전신성 열성 질환이 있을 경우 Crohn씨 대장염을 생각해 볼 수 있다.

치료로서는 corticosteroid, 신선혈액이나 혈장의 수혈, phenformin이나 estradiol로 fibrinolytic therapy, Transfer factor, Indomethacine, colchicine, azathioprine, levamisole, chlorambucil, cyclophosphamide 등을 사용한 보고가 있고 corticosteroid, Blood component, fibrinolytic therapy, methotrexate의 유효성에 대해서는 비판적인 보고도 있으며 등은 colchicine은 효과가 없음을 주장하였다.¹⁶⁾ 본 환자의 경우 corticosteroid, chlorambucil, colchicine으로 치료하여 약 1

개월후 궤양성 병변의 소실, 중추신경계 증상의 호전이 있었으나 chlorambucil, corticosteroid의 감량중 약 2개월만에 재발하여 재치료중에 있다.

요 약

Behçet씨 병의 경우 중추 신경계 침범여부는 조기에 진단 치료되어야 할 정도로 불량한 예후를 나타내는 지표로서 아프타성 구내염, 생식기 궤양, 표피성 혈관염, 포도막염, 활막염 등 전신적 증상에 주의를 기울임으로써 조기 진단 및 치료를 하여야 예후의 호전에 기여할 것으로 생각된다. 저자들은 51세 여자 환자에서 중추 신경계 증상을 동반한 Behçet씨 병 1예를 경험하였기에 문헌 고찰과 함께 보고하는 바이다.

참 고 문 헌

1. Behçet, H. : Uber rezidivierende, apthose, durch ein Virus verursachte Geschwure am Mund, Am Auge und an den Genitalien. *Dermatol Monatsschr*, 105 : 1152, 1937.
2. Shimizu, T., Ehrlich, G.E., Inaba, G. and Hayashi, K. : Behçet disease(Behçet syndrome). *Sem. Arthritis Rheum.*, 8 : 223, 1979.
3. Yamamoto, S., Toyokawa, S., Matsubara, J., Yanai, H., Inaba, Y., Nakae, K. and Ono, M. : Nation-wide survey of Behçet's disease in Japan. *J. Ophthalmol.*, 18 : 282, 1974.
4. O'duffy, J.D. and Goldstein, N.P. : Neurologic involvement in seven patients with Behçet's disease. *Am.J. Med.* 61 : 170, 1976.
5. 이현영, 박기서, 김상용 : 반복적인 뇌수막염의 경과를 밝힌 Behçet 병 1예. *대한내과학회잡지*, 25 : 1257, 1982.
6. Behçet, H. : Uber rezidivierende apthose, durch ein virus verursachte Gesohwure am Mund, am Auge und den Genitalien. *Derm. Wschr.* 105 : 1152, 1937.
7. O'Duffy, J.D., Carney, J.A. and Deodhar, S. : Behçet's disease : report of 10 cases, 3 with new manifestations. *Ann. Intern. Med.*, 75 : 561, 1971.
8. Kalbian, V.V. and Challis, M.T. : Behçet's

disease : report of 12 cases with three manifesting as papilledema. *Am.J. Med.*, 49 : 823, 1970.

9. Kelley : *Textbook of Rheumatology*. W.B. Saunders Company. 1174, 1985.
10. 주창로 : Behçet씨 병의 2예. *가톨릭대학의학부 논문집*, 5 : 393, 1961.
11. 이재경 : Behçet 병에 대한 통계적 고찰. *대한안과학회지*, 20 : 167, 1979.
12. 김광수, 손숙자 : Behçet 증후군에 대한 병리 조직학적 관찰. *대한피부과학회지*, 19 : 853, 1981.
13. Griffin, J.W., Harrison, H.B., Tedescor, F.J. and Mills, L.R. : Behçet's disease with multiple sites of gastrointestinal involvement. *South. Med. J.* 75 & 1045, 1982.
14. Colvard, D.M., Robertson, D.M., and O'Duffy, J.D. : The ocular manifestation of Behçet's disease. *Arch. Ophthalmol.* 95 : 1813, 1977.
15. Shikano, S. : Ocular pathology of Behçet's syndrome, *International symposium on Behçet's disease, Rome 1964*. Basel, Karger, 1966, pp. 111-136.
16. O'Duffy, J.D., Robertson, D.M., and Goldstein, N.P. : Chlorambucil in the treatment of uveitis and meningoencephalitis of Behçet's disease. *Am.J. Med.* 76 : 75, 1984.
17. Nazarro, P. : Cutaneous manifestations of Behçet's disease. *International symposium on Behçet's disease, Rome 1964*. Basel, Karger, 1966, pp. 15-41.
18. Herumans, P.E., Goldstein, N.P. and Wellman, W.E. : Mollaret's meningitis and differential diagnosis of recurrent meningitis : report of case, with review of the literature. *Am.J. Med.* 52 : 128, 1972.
19. Lynch, P.G. and Longson, M.R. : Herpes simplex encephalitis : a report of three further cases. *Pathol. Eur.* 8 : 149, 1973.
29. Chajek, T., and Fainayu, M. : Behçet's diseases report of 41 cases and a review of literautre. *Medicine.* 54 : 179, 1975.
21. Enoch, B.A., Castillo-Oliveres, J.D., Khoo, T. C.L., Granger, R.G., and Henry, L. : Major

- vessel complication in Behçet's syndrome. Postgrad. Med. J. 44 : 453, 1968.
22. Pamir, N.M., Kansu, T., Erbenli, A., and Zileli, T. : Papilledema in Behçet's syndrome. Arch. Neurol. 38 : 643, 1981.
23. O'Duffy, J.D. : Prognosis in Behçet's syndrome. Bull. Rheum. Dis. 29 : 972, 1978-79.

- Abstract -

A case of Behçet's Disease with CNS Manifestations.

Dong Gu Shin, Myung Ku Ko, Kyung Woo Yoon, and Chong Suhl Kim

*Department of Medicine
College of Medicine, Yeungnam University
Taegu, Korea*

Behçet's disease was originally described as a triple symptom complex of oral aphthous ulceration, genital ulceration, and hypopyon iritis. It is now known to have a wide systemic manifestations. Among them, the central nervous system involvement should be diagnosed earlier because of its lethal potential.

Recently the authors experienced a case of Behçet's disease with CNS involvement.

A 51-year-old female patient was admitted due to deterioration of mentality and generalized ache since 2 years prior to admission.

The findings on physical examination were compatible with Behçet's disease, but without cerebrospinal pleocytosis.

The manifestations were improved with medications of prednisolone, chlorambucil, colchicine, but relapsed 2 months later during subsequent tapering of prednisolone and chlorambucil. The patient is now on medication again.

A case of Behçet's disease with CNS manifestations is reported with review of literature.