

실명을 주소로 한 신경아세포종 1 예

영남대학교 의과대학 소아학교실

마인열 · 하정옥 · 김춘동

영남대학교 의과대학 병리학교실

이 태 숙

서 론

신경아세포종은 영아기에 발생하는 악성종양 중에서 가장 흔한 종양이며, 전 소아기 악성종양 중에서도 급성 백혈병, 중추신경계 종양 다음의 순위를 차지한다.¹⁾ 이는 신경능외배엽에서 기원하는 부신 또는 교감신경계 조직이 있는 인체 부위에는 어디든지 발생할 수 있다. 원발부위는 복부(65%, 이 중 부신이 40%, 척추옆 신경절이 25%), 종격동(15%), 경부(5%), 골반(3%)의 순위로 발생하며²⁾ 전이가 가장 잘 되는 부위는 골격, 임파절, 간, 골수와 피하조직 등이다. 따라서 증상은 원발부위와 전이된 부위에 따라 다양하게 나타날 수 있으나 실명을 주증상으로 나타낸 경우는 찾아보기 힘들었다.

저자들은 복부에서 기원하여 원위 임파절과 사골동으로 전이하여 실명을 주소로 한 신경아세포종 일례를 경험하였기에 문헌고찰과 함께 보고하는 바이다.

증 례

환 아: 하 ○○, 남자, 4 세

주 소: 시력상실과 복통

현병력: 환아는 입원 약 20일 전부터 간헐적인 복통과 발열로 개인병원을 다니면서 치료 받았으나 증상의 호전이 없었고, 입원 8일 전에는 좌측 쇄골상부에 임파절의 종창이 발생하여 절개 배농한 후 항생제를 복용하였다. 입원 3일 전부터 갑작스런 시력장애가 발생하여 다른 종합병원에

입원하였다가 본원으로 이송되어 왔다.

과거력 및 가족력: 환아는 첫 번째 아이로 특이한 사항은 없었다.

이학적 소견: 입원시 체온 37.4°C, 맥박 110 회/분, 호흡수 23회/분, 혈압 110/70이었으며 전신적 상태는 양호했었다. 양측 동공이 중 정도로 확산되어 있었고 광반사는 없었다. 좌측 쇄골 상부에는 절개한 반흔이 남아 있었다. 복부에는 간이 3½횡지로 촉진되었으며, 그 아래에 성인의 주먹크기 정도의 종물이 촉진되었다. 그 외에 다른 임파절은 촉진되지 않았다. 신경학적 검사상 경부강직은 없었고, 양측에 Babinski sign이 양성으로 나타났다.

검사 소견: 입원시 혈색소 10.5 gm/dL, 백혈구 4,300/mm³(다핵구 72%, 임파구 20%, 단핵구 1%, 호산구 7%), 혈소판 484,000/mm³, 혈구침강속도 67mm/hr이었고, SGOT 54 IU/L, SGPT 48 IU/L, alkaline phosphatase 348 IU, LDH 773 IU, uric acid 8.5 mg/dL였으며, 뇌척수액, 소변검사, 혈액 응고검사는 모두 정상 범위내에 있었고, CEA (carcino-embryonic antigen)는 0.5 mg/dL였다. 골수검사도 정상이었다. 두개골 방사선촬영 소견상 사골의 파괴된 흔적이 보였고(Fig. 1), 뇌 전산화 단층촬영에서는 사골동내에 종물이 차여져 있고 주위의 뼈들이 파괴되면서 안와 그리고 전두엽으로 침범해 있었다(Fig. 2 - 1). 복부 초음파 촬영에서는 후복강내에 우측 신장과 인접하여 큰 종물이 나타났다(Fig. 3). 복부의 전산화 단층촬영에서도 큰 종물이 있었고 주위의 부대동맥, 후체장, 우측 신문부위의 임파절들이 커져 있었다(Fig. 4 - 1). 그리고 정맥성 신우조영술에서는

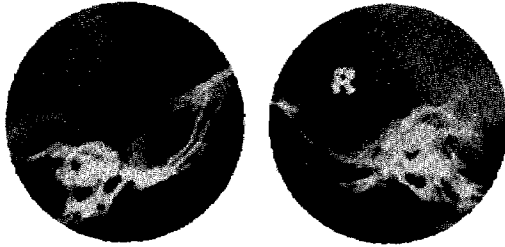


Fig. 1. Skull X-ray film shows destructed sphenoid bone and clinoid process.

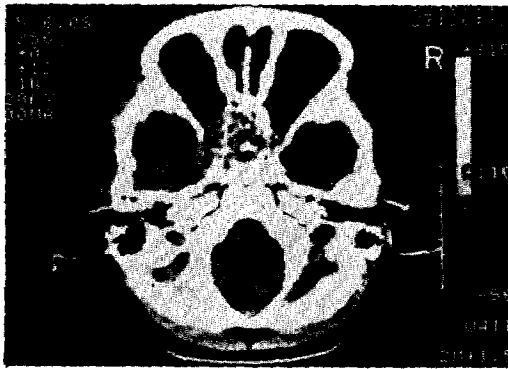


Fig 2-1. Brain CT scan shows tumor mass in the sphenoid sinus and left orbit.

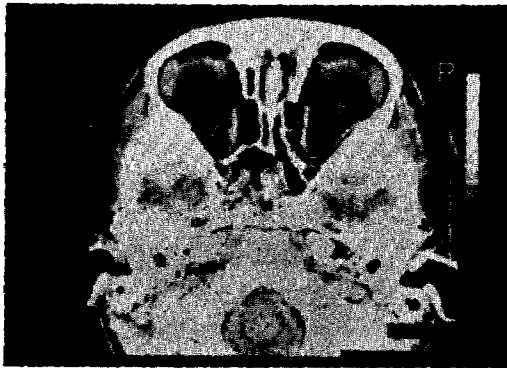


Fig 2-2. Brain CT scan after two months of chemotherapy.

우측 신장이 아래로 전이되어 있었으나 신배계(calyceal system)는 원형을 유지하고 있었다(Fig. 5).

안저검사에서는 양측 시신경유두가 창백하게 나타났으며 electroretinogram은 정상 이하로, 그리고 visual evoked potential에는 반응이 나타나지 않았다. 입원후 이주째 정위적 뇌 생검을 실시하였으나 결과는 혈전과 괴사조적만 나타났다. 입

원 24일째 좌측 쇄골 상부에 임파절이 다시 커져 이 임파절을 생검하여 조직학적 검사상 신경아세포종으로 진단 되었다(Fig. 6, 7).

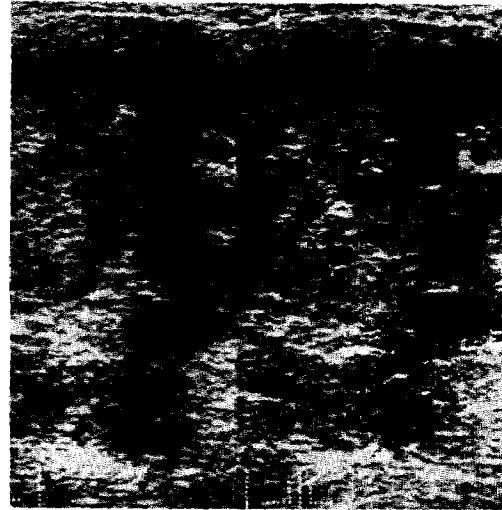


Fig 3. Ultrasonogram of abdomen shows large tumor mass around the right kidney.

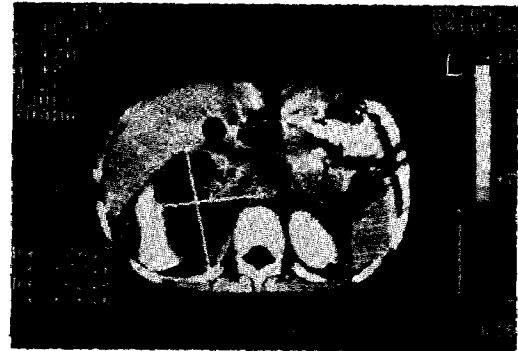


Fig 4-1. CT scan of the abdomen shows large tumor masses around the right kidney and para-aortic and retropancreatic lymphnode.

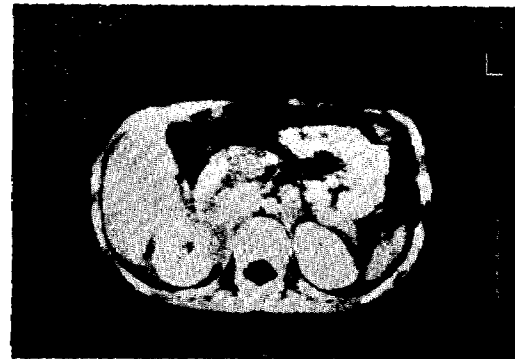

Fig 4-2. CT scan of the abdomen after two months of chemotherapy.

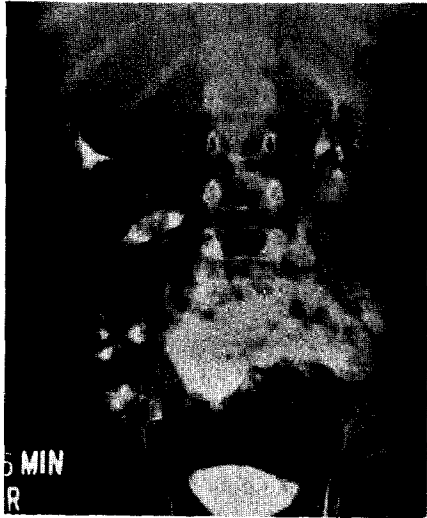


Fig. 5. IVP film shows displaced right calyceal system with preserved contour.

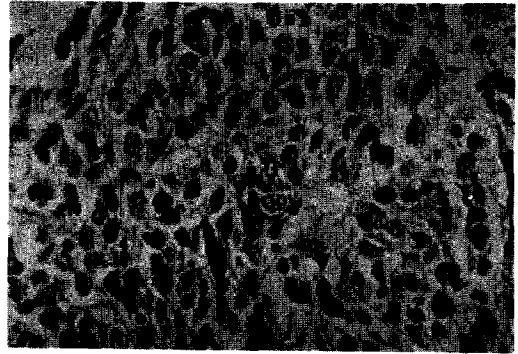


Fig. 7. Poorly differentiated, hyperchromatic neuroblasts, and a few large tumor giant cells in the center. H & E stain, x 400.

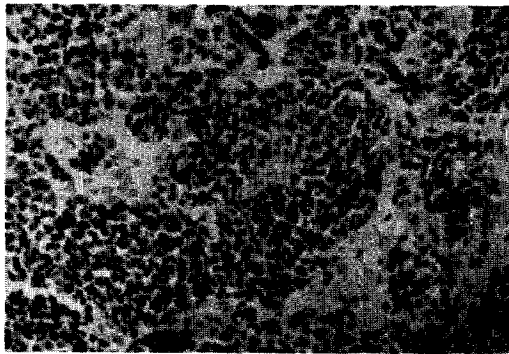


Fig. 6. Small, fairly uniform, poorly differentiated neuroblasts, having darkly staining nuclei and scanty cytoplasm. H & E stain, x 200.

치료 및 경과: 치료는 children's cancer study group (C. C. S. G)의 pilot survey의 stage IV 신경아세포종 환자를 위한 multiagent chemotherapy schedule에 따라 즉시 시작하였다 (Table 1).

치료 시작후 4주째 항암치료를 위해 입원했을 때에는 좌측 쇄골상부와 복부에서 촉진되었던 종물이 모두 소실되어 만져지지 않았고 안저검사에서 시신경 위축의 소견이 나타났다. 이 때 뇨 VMA치는 4.4 mg/24hr로 정상 범위에 있었다.

치료 시작 7주째 항암치료를 위해 입원했을시 촬영한 뇌와 복부의 전산화 단층촬영에는 처음의 크기보다는 상당히 작아진 종물이 남아 있었으며 시력은 회복이 되지 않았으나 환아는 건강했다.

고 찰

신경아세포종은 전 소아종양의 6~8%를 차

Table 1. Multiagent Chemotherapy Schedule for Stage III and IV Neuroblastoma

Cyclophosphamide	750mg/m ² IV	day 1	weeks 1, 4, 7, 22, 25, 28, 43, 46, 49, 64, 67, 70, 85, 88, 91.
Vincristine	1.5mg/m ² IV	day 5	weeks 1, 4, 7, 22, 25, 28, 43, 46, 49, 64, 67, 70, 85, 88, 91.
DTIC	250mg/m ² IV	days 1 ~5	weeks 1, 4, 7, 22, 25, 28, 43, 46, 49, 64, 67, 70, 85, 88, 91.
Cyclophosphamide	150mg/m ² PO	days 1 ~7	weeks 10, 16, 31, 37, 52, 58, 73, 79, 94, 100.
Adriamycin	35mg/m ² IV	day 8	weeks 10, 16, 31, 37, 52, 58, 73, 79, 94, 100.
VM-26	150mg/m ² IV	days 1 & 8	weeks 13, 19, 34, 40, 55, 61, 76, 82, 97, 103.

지한다¹⁾ 환자의 50%에서 2세 미만에서 진단되며, 90%에서 10세 이하에서 진단된다.³⁾ 신경아세포종의 발생 장소는 복부내가 가장 많고 그 외에 두경부, 흉부, 골반, 그리고 뇌실질에서 일차적으로 발생한다²⁾ 나이가 1세 미만으로 어린 경우에는 간으로 전이가 흔하고 1세 이상인 경우에는 골격계, 골수, 혹은 임파절로의 전이가 흔하며, 그 외에 피하조직이나 안와로 전이된다.²⁰⁾

증상은 발생한 장소와 전이된 장소에 따라 다양하게 나타난다 그 중에서도 가장 흔한 것은 복부에서 촉진되는 종물이며, 다른 원발부위 혹은 전이된 부위에 나타나는 종물, 신경증상,⁴⁾ 골격계, 안와에 나타나는 증상 혹은 전신증상 등이 있으며, 눈에 나타나는 증상으로는 안와에 이차적으로 침범하여 안구돌출, 반상출혈, 안검하수를 나타내거나⁵⁾ 경부 교감신경계를 침범하여 heterochromia iridis, 공동부동증, Horner씨 증후군을 나타내거나⁶⁾ opsoclonus가^{4,7)} 생기기도 하며 뇌를 침범하여 유두부종, 망막출혈, 시신경 위축, 사시가 나타나기도 한다.^{8, 9)} 본 환아에서는 사골동으로 전이, 시신경을 압박하여 생긴 갑작스런 실명을 주된 증상으로 병원을 찾게 되었으며, 그 후 복통도 겹쳐서 나타났으나 다른 전신증상 즉, 무력감, 체중감소, 식욕저하, 창백함 등은 전혀 없었다. S. Kadish¹⁰⁾ 등이 30년 동안에 경험한 17례의 후신경 신경아세포종 중에서 단 1례가 갑작스런 실명을 증세로 나타내었는데 이 예도 원병소가 비강과 부비동에서 직접 주위로 확산되어 증상이 나타난 것으로 본 예에서와 같이 복부에서 원발하여 사골동으로 원위 전이하여 실명을 나타낸 경우는 보고된 예를 찾기가 힘들었다.

이 질환의 예후는 진단시의 나이, 종양의 위치와 stage, VMA/HVA ratio, CEA치, 그리고 말초 혈액도말에서의 임파구의 수 등에 따라 다르다.¹¹⁾ 3년 생존율이 진단시의 나이가 1세 미만인 경우 72%이나 2세 이상인 경우는 12% 밖에 되지 않는다¹²⁾ 위치는 복부내에서 발생한 경우 예후가 좋지 못하며 두경부 후종격동 혹은 골반에서 발생한 경우는 예후가 비교적 좋은 것으로 보고되어 있다.¹³⁾ 조직학적으로는 분화가 잘 될수록 예후가 좋고 stage는 낮을수록 예후가 좋다.¹²⁾ 진단시의 VMA치 단독으로는 큰 의의가 없으나 HVA/VMA의 비는 낮을수록 예후가 좋은 것으로 보고되고 있다.¹⁴⁾ CEA의 수치는 초기 진단에는 의미가 없으나 그 수치가 낮을수록 예후는 좋다.¹⁵⁾

또한 LDH증가, $\alpha - 1$ -antitrypsin과 haptoglobulin의 증가, serum ferritin의 증가와 E-rosette억제 등은 좋지 못한 예후와 관계가 있다¹⁶⁾

본 예에서는 복부에서 원발, 사골동과 좌측 쇄골 상부 임파절로 전이하어 stage IV이면서 나이도 4세이고 조직학적으로도 성숙한 신경절 세포는 전혀 보이지 않았고 classic한 신경아세포종세포로 구성되어 있고, LDH가 증가되어 있어 예후가 아주 좋지 못한 경우로 예측 되었으나 의외로 현재까지는(치료 85일째) 치료에 대한 반응이 매우 좋은 편이며 약물치료를 잘 이겨내고 있다.

신경아세포종의 치료는 외과적 적출술, 방사선 치료, 그리고 항암제치료가 있다. 치료의 선택은 진단시의 나이와 stage에 따라 결정된다. 종양이 국소에 국한된 경우에는 수술적으로 제거하는 것이 가장 중요하고 국소의 병소가 광범위 하거나 수술적으로 불완전 제거가 되었을 때는 방사선 치료가 유용하다. 그러나 원위전이가 일어나고 종양이 전신에 퍼진 경우에는 항암약물요법이 주된 치료 방법이 된다. 같은 stage에서도 나이가 1세 미만인 경우에 비해 1세 이상인 경우에는 더욱 적극적인 치료방법이 필요하다. 항암약물요법에 대해서는 광범위한 연구가 되어 왔으나 아직도 큰 진전을 보이지 못했다 몇 가지 약물이 완전한 혹은 부분적인 치료 효과를 나타내지만 골장 재발을 하게 되어 결국 진단시 나이가 1세 이상인 stage IV 환아에서는 장기 생존율(3년 생존율)이 3~10% 밖에 되지 않는다.¹²⁾ 가장 흔히 쓰이는 약제는 cyclophosphamide, vincristine, adriamycin, dimethyltriazenomidazolecarboxamide (DTIC), epipodophylotoxin (VM-26) 등이 있으며 현재 이 약제들을 병합하여 사용한 결과를 CCSG에서 연구 중이며¹⁷⁾ 본 환아에서도 현재 쓰이는 약물요법 중에서는 가장 효과가 있을 것으로 예상되는 이 치료방법을 선택하여 치료 중이다.

이 외에도 강력한 항암요법과 전신적 방사선치료 후 골수이식(자가 혹은 동종)을 하여 치료하거나¹⁸⁾ 약물로 암세포를 성숙하게 하는 방법 즉, 5-trifluoro-methyl-2'-deoxyuridine과 papayarin을 써서 신경아세포종세포를 성숙하게 유도하여 자연퇴행 하도록 하는 방법이 시도되고 있으나 현재는 아직 시험단계에 있다.¹⁹⁾

요 약

신경아세포종은 소아기에 발생하는 악성종양중

뇌종양 다음으로 흔히 발생하는 것으로 원발 혹은 전이된 부위에 따라 다양한 임상증상이 나타날 수 있으나 실명을 주소로 한 경우는 드물다.

본 증례는 4세된 남아의 복부에서 기원하여 사팔동으로 원위전이하여 갑작스런 실명을 주소로 한 신경아세포종으로 cytoxan, vincristine, DTIC, adriamycin 및 VM-26의 병합요법으로 치료하여 실명은 그대로 있으나 복부와 사팔동의 종괴는 현저히 감소하였고 환아는 건강이 양호한 상태이다

참 고 문 헌

1. Young, J. L. and Miller, R. W. : Incidence of malignant tumors in U. S. children. *J. Pediatr.* 86:254-258, 1974.
2. deLorimer, A. A., Bragg, K. U., and Linden, G. : Neuroblastoma in childhood. *Am. J. Dis. Child.* 118:441-450, 1969.
3. Wilson, K. L. M. and Draper, G. J. : Neuroblastoma: it's natural history and prognosis: a study of 487 cases. *Br. Med. J.* 3:301, 1974.
4. Kinast, M., Levin, H. S., Rother, A. D., Erenberg, G., Wacksman, J., and Judge, J. : Cerebellar ataxia, opsoclonus and occult neural crest tumor. *Am. J. Dis. Child.* 134:1057-1059, 1980.
5. Hutchison, D. S. and Smith, J. R. : Ocular and orbital metastatic cancer. *Ann. Ophthalmology.* 11:869-873, 1979.
6. Jaffe, N., Cassady, R., Filler, R. M., and Traggis, D. : Heterochromia and Horner's syndrome associated with cervical and mediastinal neuroblastoma. *Brit. J. Ophthalmol.* 59:696-698, 1975.
7. Bennett, J. P. Jr. and Rubinstem, L. : The biologic behavior of primary cerebral neuroblastoma: A reappraisal of the clinical course in a series of 70 cases. *Ann. Neurol.* 16: 21-27, 1984.
8. Berger, M. S., Edwards, M. S., Wara, W. A., Levin, V. A., and Wilson, C. B. : Primary cerebral neuroblastoma. *J. Neurosurg.* 59:418-423, 1983.
9. Kadish, S., Goodman, M., and Wang, C. C. : Olfactory neuroblastoma, A clinical analysis of 17 cases. *Cancer.* 37:1571-1576, 1976.
10. Evans, A. E. and Hummeler, K. : The significance of primitive cells in marrow aspirates of children with neuroblastoma. *Cancer.* 32: 906-912, 1973.
11. Evans, A. E. : Staging and treatment of neuroblastoma. *Cancer.* 45:1799-1802, 1980.
12. Duckett, J. W. and Koop, C. E. : Neuroblastoma. *Urol. Clin. N. Am.* 4:285-295, 1977.
13. Laud, W. and Siegel, S. : Initial urinary catecholamine metabolites concentration and prognosis in neuroblastoma. *Pediatrics.* 62: 77-87, 1978.
14. Frens, D. B., Bray, P. F., WU, J. J., and Lahey, E. : Carcinoembryonic antigen assay: Prognostic value in neural crest tumors. *J. Pediatr.* 88:591-593, 1976.
15. Gerson, J., Evans, A. E., and Rosen, F. S. : The prognostic value of acute phase reactants in patients with neuroblastoma. *Cancer.* 40:1655-1658, 1977.
16. Finklestein, J. Z., Klemperer, M. R., Evans, A. E., Bernstein, I., Leikin, S., McCreadie, S., Grosfeld, J., Hittle, R., Weiner, J., Sather, H., and Hammond, D. : Multiagent chemotherapy for children with metastatic neuroblastoma: a report from Children's Cancer Study Group. *Med. Pediatr. Oncol.* 6:179, 1979.
17. Pritchard, J., McElwain, T. J., and Graham-Pole, J. : High dose melphalan with autologous marrow for treatment of advanced neuroblastoma. *Br. J. Cancer.* 45:86-94, 1982.
18. Raaf, J. H., Congir, A., and Luna, M. : Induction of neuroblastoma maturation by a new chemotherapy protocol. *Med. Pediatr. Oncol.* 10:275-282, 1982.
19. Sutow, W. W., Fernbach, D. J., and Vietti, T. J. : Clinical Pediatric Oncology. 3rd ed. 1981, p. 559-585.

— Abstract —

A Case of Neuroblastoma Presenting with Sudden Blindness**In Youl Ma, Jeong Ok Hah, and Chun Dong Kim**

*Department of Pediatrics
College of Medicine, Yeungnam University
Taegu, Korea*

Tae Sook Lee

*Department of Pathology
College of Medicine, Yeungnam University
Taegu, Korea*

Neuroblastoma is the most common extracranial solid tumor of childhood which presents various clinical symptoms depending on the primary and metastatic sites.

However, it has been rarely reported that sudden onset of blindness was the chief complaint of neuroblastoma.

A four years old boy was admitted to the Yeungnam University Hospital with the chief complaint of a sudden onset of blindness due to a distant metastasis of abdominal neuroblastoma to the sphenoid sinus.

On admission, both side pupils were dilated without light reflex, fundoscopy showed pale optic disk, electroretinogram was subnormal and visual evoked potential showed no response. The liver was palpable in 3 ½ finger breadth from the right costal margin and adult fist sized mass was palpable in the right flank. Skull X-ray showed destructed sphenoid bone and clinoid process and brain CT scan showed tumor mass in the sphenoid sinus and left orbit. Ultrasonogram and CT scan of the abdomen showed large tumor masses around the right kidney and para-aortic and retropancreatic lymph node. IVP showed displaced right calyceal system with preserved contour.

Left supraclavicular lymph node which appeared after admission was biopsied and it showed poorly differentiated neuroblasts.

He was treated according to the multiagent chemotherapy schedule for stage IV neuroblastoma patient of children's cancer study group.

Abdominal tumor masses and sphenoid sinus mass were markedly reduced after 2 courses of the combination chemotherapy of cyclophosphamide, vincristine, DTIC, adriamycin and VM-26. Eventhough the blindness was not improved, the patient has been in good clinical condition.