

## 경 척수강에 발생한 경막외결핵성 육아종

영남대학교 의과대학 신경외과학교실

조수호 · 최병연 · 문충배

### 서 론

척수신경계에서 결핵성 질환으로 인해 척수신경 증상이 나타나는 경우 대부분이 골성원인 즉 결핵성 척추 압박골절에 의한 직접적인 척추 압박이나 척추 주위 결핵성 농양에 의한 압박 또는 결핵성 척추막염 등에 의한 이차적인 척수 혈관의 맥관염 등이 그 원인이다. 그러나 결핵성 척추골성변화나 결핵성 농양 등의 압박이 전혀 없이 결핵성 육아종이 척수강내에 발생하여 이로 인하여 척수신경 압박 증상이 나타나는 경우는 아주 드물게 보고되어 있고 실제로 문헌 고찰상 10여 증례가 발표된 정도이다.

본 교실에서는 경 척수강 배면에 생긴 결핵성 육아종에 의해서 척수신경 압박증상을 보였던 환자에서 병리조직검사상 결핵성으로 확인 되었으며 척추자체의 결핵성 골성변화나 척추주위 결핵성 농양을 전혀 볼 수 없었던 아주 희귀한 예를 치험하여 좋은 결과를 얻었기에 문헌고찰과 함께 보고한다.

### 증 례

환자: 김○자, 44세, 여자

- 주소: 1. 경부 및 후두통  
2. 상하지 운동부전마비  
3. 상지 기각이상

현병력: 환자는 입원 약 1년 전부터 경한 요통이 나타나기 시작하였다가 약 5개월후 없어지면서 입원 6개월 전부터는 경부 통증과 후두부의 통증이 시작되어 호전되지 않고 점차로 진행되는 듯 했으며 이어서 좌측 상지의 저린듯한 지각이상이 나타나 우측 상지까지 도달했고 이에 대해서 개인의원에서 물리요법을 받았으나 전혀 호전되지 않고 점차 심해지면서 입원 3개월 전부터는 사지의 운동 장애가 시작했다고 한다. 시내 다른 종합병원에서 척수강

조영술을 시행했으나 그 결과를 모르고 퇴원하여 계속 개인의원에서 물리요법을 받다가 호전이 없고 보행장애까지 나타나어 본원에 입원하였다.

가족력: 별 특기할 사항없음

과거력: 약 3년전 경한 늑막염의 진단하에 약 1년간 항결핵제 치료를 받고 완치된 일이 있었고 10여년간 경한 고혈압증을 앓았지만 이에 대해서는 특별한 치료를 받지 않았다.

이학적 및 신경학적검사: 환자는 입원 당시 의식은 명료했으나 병색을 나타냈으며 경부의 운동이 일부 제한되어 있었고 경부의 입파선이나 결절등은 촉진할 수 없었다. 뇌신경검사상 이상적 뇌신경의 마비소견은 관찰되지 않았고 운동검사에서 양측 상지의 운동부전마비가 나타났으며 우측은 GRADE4, 좌측은 GRADE2 정도로 좌측이 더심한 운동장애를 보였다. 양하지는 GRADE4로 역시 경한 운동장애를 보였다. 지각검사에서는 제3 경척수 신경분포역 이하부에 지각둔마가 나타났으며 이는 좌측 상지에서 가장 심했다. 전반사는 양측 상하지 모두 증가되었고 병적반사도 볼 수 있었다. 환자는 경척수의 압박증상들을 보이고 있었다.

임상병리 및 방사선학적 검사: 임상병리 검사결과 말초혈검사, 뇨검사, 간기능검사, 변검사 등은 정상범위였고, 동시에 실시한 혈침검사는 2mm/hr, 이외 RA test, VDRL등도 정상범위를 나타냈다. 뇌척수액 검사상은 2회 실시 했던 바 두번 모두 단백질 함량이 200mg/dl, 250mg/dl로 증가된 이외는 특기할 만한 이상소견은 없었다. 수차의 객담검사상에서도 호산구는 검출되지 않았고 만토 검사는 양성이었다.

방사선 검사결과 흉부촬영상에서 결핵을 의심할 이상적소견은 전혀 관찰되지 않았고 경·흉·요척추 촬영상에서도 결핵성 압박골절이나 농양 등의 소견이나 이외의 별다른 특기할만한 이상소견은 없었다. 요척수강 전자를 통한 경척수강 조영술에서 일

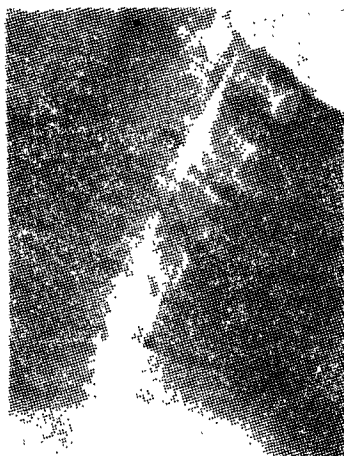


Fig. 1. Metrizamide cervical myelogram shows filling defect.

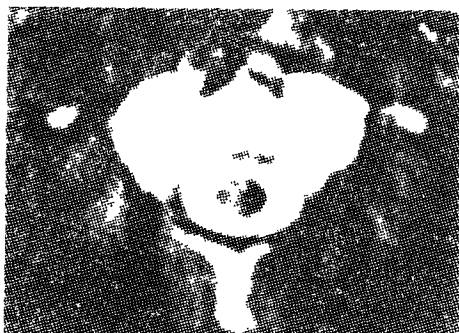

Fig. 2. Metrizamide spine CT shows moderate increased density within the spinal canal of C2.

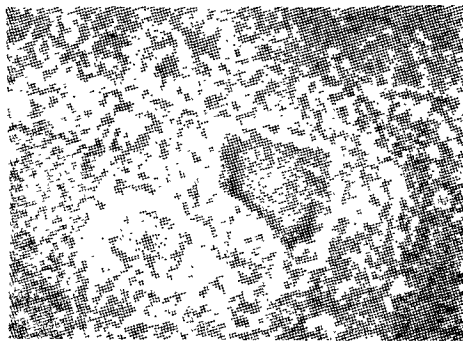


Fig. 3. Pathologic slide shows typical tuberculous granuloma.

부 피층의 양상은 보더 조영제를 서서히 상행시킨 결과 제4경척추강의 배면에서 부터 위로 가면서 점차 커지는 척수강의 압박에 의한 음영결손이 척수강의 배면을 따라서 나타났고 척수강의 전면을 따라서는 조영제의 일부가 아주 가늘게 상행함을 볼 수 있었다(Fig. 1). 병소의 상연을 관찰하기 위하여 후

두대조 천자를 통한 수용성 조영제를 이용한 경척수강 조영술을 실시한 결과 제2 경척추 바로 끝부분 부터 시작하는 척수강의 음영결손이 척수강 배부에 위치함을 관찰할 수 있었다. 곧이어 실시한 컴퓨터 단층촬영상에서도 척수강 배면을 따라서 중등도의 고밀도상은 볼 수 있었다(Fig. 2).

**수술 및 경과 :** 환자는 건신마취하에 제2경척추후궁에서부터 제4경척추후궁까지 척추후궁결핵술을 실시하고 척수경막 외강의 배면에 위치한 결핵색의 혈관이 풍부한 육아성 조직이 척수신경을 압박하고 있음을 볼 수 있었다. 철저한 지혈을 하면서 육아성 조직을 모두 제거하고 수술을 마쳤다. 수술후 육아조직에 대한 조직검사 결과 전락성조직이 동반된 전형적인 결핵성 육아조직으로 판명됐으며(Fig. 3). 해부병리학적 진단이후 항결핵제의 투여를 실시했으며 환자는 점차 호전을 보였고 입원수술 34일만에 스스로 보행 퇴원하였다. 퇴원후 계속 항결핵제의 복용을 하면서 3개월, 6개월에 실시한 경과 관찰에서 별다른 합병증이나 후유증을 본 수 없었고 척추단순 촬영상에서도 결핵으로 인한 이상소견은 없었다.

### 고 찰

결핵성 척추질환으로 인해 나타나는 척수신경증상의 기전은 결핵성 척추 압박골절이나 집스경색에 의한 축 골성원인이 가장 흔하며 이외 결핵성 농양에 의한 압박이나 결핵성 척수막염으로 인한 이차적인 척수 백판연동이 그 원인이 될 수 있다<sup>2)</sup>. 그러나 아주 드물게는 척수강내 결핵성 육아종이 역시 척수신경 압박의 원인이 될 수 있겠으나 본 증례와 같이 결핵성 척추압박골절이나 이외의 결핵성 척추골성변화 없이 더욱이 결핵성 농양이나 척수막염의 흔적이나 증세도 전혀 없이 단순한 단발성 척수강내 결핵성 육아종에만 의해서 유발된 척수신경 압박증상에 대한 보고는 Dayanada가 4례, Rao가 1례, Decker가 1례, Ohaegbuliam이 1수예, Reichental이 1례, Chin이 2예 등 모두 10여 예가 전부로 아주 희귀하게 발표되었을 뿐이다<sup>3)</sup>. 본 증례도 3년전에 결핵성이라고 판단되는 늑막염의 전력이 되는 임상 검사상이나 방사선 검사상 결핵을 의심할 소견은 전혀 없었다. 뇌척수액 검사에서 나타난 단백질 함량의 증가는 결핵성 질환에 의해서라기 보다는 단순히 뇌척수액의 대체의 소견이라 판단된다. 실제 결핵성 육아종등 결핵성척추질환은 원발성으로 발생하는 경우는 거의 생각할 수 없다고 하며 신체의 다

른 부위의 결핵성 병소에 의해서 혈행성으로 전이 되어 발병하거나 경부동의 결핵성 입파선염등에 의해서 직접 전이 되어 발병하는 것이 보통이라고 한다<sup>2,5,6,7)</sup>.

또 학자들에 의하면 결핵성 뇌막염에 이차적으로 주위조직의 섬유화·혈관괴쇄·경색유발등이 일어나면 여기서 점차로 결핵성 육아종이 형성된다고 하며 본 증례에서와 같이 대부분이 척수강의 배면에 발생하는 경우가 많다고 보고하고 있다<sup>8)</sup>. 물론 이때 척수신경증상은 주로 육아종의만 압박이 그 원인이며 이외에도 척수막염이 동반된 경우 이로인한 이차적인 척수막관염이나 척수염등이 원인이 될 수 있겠다<sup>3,4,9)</sup>. 이같은 결핵성 육아종은 수술적 제거와 술후 항결핵제의 투여가 병행되어야 할 것이며 본 증례에서와 같이 조기 수술과 항결핵제의 투여로서 극적인 호전은 기대할 수 있겠다.

요 약

결핵성 척추압박골절등 결핵성 척추 골성변화나 결핵성 농양의 흔적이 전혀없이 척수강 배면에 발생한 아주 희귀한 단순성 단발성 경 척수강의 결핵성 육아종에 의해서 초래된 척수신경 압박증세를 치험하고 해부병리학적으로 확진한 후 문헌고찰과 함께 보고한다.

참 고 문 헌

1. Rao. S.B., Dinakar, I., and Rao, K.S.: Extraosseous extradural tuberculous granuloma simulating a herniated lumbar disc. J. Neurosurg., 35(2) : 488-490, 1971.
2. Chin. D., Burrow, D., and Lekias, J.: Extraosseous extradural tuberculous granuloma of the spine. Surg. Neurol., 19 : 428-430. 1983.
3. Vinken, P.J., and Bruyn. G.W.: Handbook of Clinical Neurology. North-Holland Publishing Company. No.19 : 370, 1975.
4. Baker, A.B., and Baker. L.H.: Clinical Neurology. Happer & Row, Publishers, Philadelphia. Vol.3, 44 : 18-26, 1983.
5. Rowland, L.P.: Merritt's Textbook of Neurology. 7th ed, Lee & Febiger, Philadelphia, 1984. pp.261-263.
6. Rosenberg, R.N.: The Clinical Neurosciences. Churchill Livingstone, New York. III : 201-208, 1983.
7. Youmans, J.R.: Neurological Surgery. 2nd ed, W.B. Saunders Company, Philadelphia, 1982. pp.3441-3458.

—Abstract—

## **Extrasosseous Extradural Cervical Tuberculoma**

**Soo Ho Cho, Byung Yearn Choi, and Choong Bae Moon**

*Department of Neurosurgery  
College of Medicine, Yeungnam University  
Taegu, Korea*

A 44-year-old female with cervical cord compression signs had myelographic and computerized tomographic evidence of extradural spinal cord compression without any tuberculous bony lesion or cold abscess. At surgery, cervical spinal cord was compressed by extrasosseous extradural granulomatous tissue which was histologically proved a very rare localized extradural tuberculous granuloma.