

## 조직화한 팽창성 자발성 뇌실질내 혈종

영남대학교 의과대학 신경외과학교실

최병연 · 문충배 · 조수호

### 서 론

신생아에서 흔히 초태되는 임신 35주 이하의 미숙아 중 40—60%에서 자발성 뇌출혈을 일으키는 것과는 달리 영아에서의 자발성 뇌출혈은 드물게 볼 수 있다<sup>1)</sup>. 증상을 일으키는 자발성 뇌출혈의 원인은 고혈압, 뇌동맥류, 뇌혈관기형, 뇌종양, 폐혈증, 간장 및 전신질환 혹은 여러원인에 의한 혈액응고인자 결핍 등을 들 수 있으나 이들 중에서 영아의 흔한 원인은 혈액응고인자 결핍 및 cryptic 혈관기형이다<sup>2,3)</sup>. 1 $\frac{1}{2}$ 개월된 유아에서 뇌혈관 기형이 있으면서 vitamin K 의존인자 결핍으로 인하여 다량의 두개강내 출혈이 최초로 초태되었고, 또한 vitamin K 투여로 PT, PTT가 정상치로 돌아온 3주일 후에 뇌혈관기형에서 개차 출혈하여 조직화한 팽창성 자발성 뇌실질내 혈종을 형성한 경우로, 마치 뇌실내 선천성 뇌종양의 출혈로 오인된 한 경우를 체험하고 문헌고찰과 함께 보고하고자 한다.

### 증 례

환자: 서○○, 남자, 1 $\frac{1}{2}$ 개월

주소: 의식상태 저하 및 불완전 좌측파비

과거력: 금무게 3.9kg로 병원에서 정상분만한 두 번째 애기이며, 두부손상의 기왕력이 없는 모유 영양아 이었다.

현병력: 3주일전 급작스런 의식상태 저하 및 전신적 강직성 경련을 주소로 입원하여, 두개강내 병소에 대한 수술적 처치를 권유받았으나 경제적 이유로 보존적 처치후 신경증상이 호전을 보이는 상태에서 퇴원하였다. 3주일 이후, 급격한 의식상태 변화, 구토 및 신경증상의 악화로 재차 입원하였다

신경학적 검사소견: 의식은 혼미하였고, 우측등

궁의 지하된 대광반사 및 등궁부동, 불완전 좌측파비, 경부강직, 심부 전반사 항진과 Babinski sign 양성 소견을 보였다.

검사실 소견: 최초 입원당시의 혈색소는 7.0gm%, 적혈구용적은 20.8%로 심한 빈혈을 보였고, 혈소관수는 582,000이었다. PT 38.6 sec., PTT 90.0 sec로 상당히 지연되어 있었으나, vitamin K 5mg, 근육주사후 24시간 이내에 정상치로 돌아왔으며, 3주일 이후의 수치도 정상범위 이내에 있었다.

방사선학적 검사: 두개골 단순 x-선촬영상 경도의 시상봉합 분리 소견을 보였다. 뇌전산화 단층촬영상 좌측으로 심한 중심선 이동이 보였고, 우측 전두엽에는 중간부분이 저밀도의 음영을 보이는 반면에 주변부는 고밀도의 음영을 보이면서 일부는 주변부와 연결된 둥근 종괴를 포함하는 큰 낭소성 병소가 보였다. 조영제 증강후 사진은 주변부의 고밀도가 좀더 두껍게 뚜렷이 조영된것 이외는 다른 특이한 소견을 볼 수 없었다(Fig. 1, 2).

좌측 경동맥 혈관조영술상 전두엽에 무혈관성 병소의 소견이 보였고, 전대뇌동맥의 한 작은 가지에서 유래된 미세한 뇌혈관기형이 보였다(Fig. 3).

수술소견: 수술은 복위체위로 양측 관상봉합선을 따라 두피를 절개하고 우측 전두 및 측두골부위에 성형개두술을 시행하였다. 팽팽한 경막을 열자, 곧 녹슬은 빛깔의 액체가 낭소성 막을 통하여 쏟아져 나오고 낭소성 막 내부에는 5×5Cm 크기의 탄력있는 갈색의 종괴가 Sylvian fissure에 걸쳐서 대뇌결 (falx cerebri)까지 위치하고 있었다. 낭소성 병소에 밀린 전두엽이 종이장 같이 얇아지면서 종괴를 덮고 있었고, 측두엽은 또한 심하게 뒷쪽으로 밀려 있었다. 종괴의 기저부, Sylvian fissure 및 측두엽 쪽은 주위 조직과의 박리가 아주 용이하였고 출혈이 전혀 없는 반면에, 전두엽 쪽은 다른 부위에 비해 약간의 유착이 보였으며 전두엽을 통하여 전대뇌동맥에서 근원된 한개의 미세한 혈관이 종괴를




Fig. 1. The pre-contrast CT scan shows a huge cystic mass surrounded with high density in the right frontotemporal area and midline shifting to the left side.




Fig. 2. The post-contrast CT scan shows thick enhanced margin of the mass.



Fig. 3. A scantly visualized malformed vessel in the frontal area.

공급하는 것을 관찰할 수 있었다. 일부 전두엽과 더불어 en block으로 종괴를 용이하게 제거한 후 (Fig. 4), 동측 및 반대측 측뇌실, interventricular foramen과 더불어 맥락종이 수술시야 지하부에서 보였다(Fig. 5). 섬세한 지혈후 경막을 닫았다.

**병리학적 소견 :** 낭소성 종괴의 흰막은 많은 양의 hemosiderin이 침착되어 있는 비교적 두터운 섬유

성 조직으로 구성되어 있고, 종괴는 적어도 2주일 이상 기간이 경과되어 조직화한 오래된 혈종과 세포이 형성된 부분이 함께 공존하는 소견을 보였다 (Fig. 6).

**수술후 경과 :** 수술후 의식상대, 동공부동, 좌측 마비 등의 제반 신경증상의 호전을 보였으나, 수술 후 2주일에 시행한 뇌전산화 단층촬영상 종괴가 있




Fig. 4. Removed mass, measuring about 5x5 Cm.

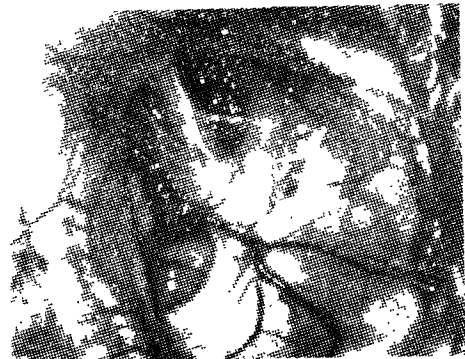


Fig. 5. After total en block removal of the mass, operative field shows contralateral and ipsilateral lateral ventricles, interventricular foramen, and choroid plexus.




Fig. 6. Patologic slide shows hemosiderin deposit within fibrous tissue.

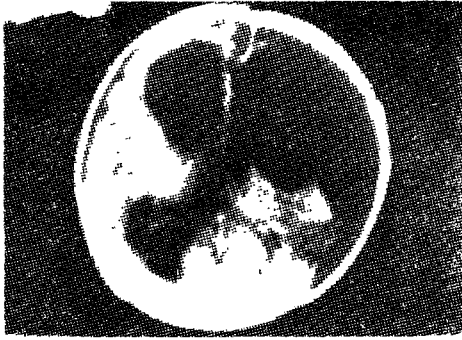


Fig. 7. In the post-operative 2nd weeks, the CT scan shows a dilated lateral ventricle and cerebrospinal fluid collection in the site of mass.

었던 부위에 뇌척수액이 고여있었고 뇌수종의 소견을 보였다(Fig. 7).

### 고 안

자발성 뇌출혈은 고혈압, 뇌동맥류, 뇌혈관 기형, 뇌경색, 뇌증양, 폐혈종, 전신 혹은 간장 질환, 혈우병, 항혈액응고 치료, 화학요법, 피임약 등의 여러 많은 원인으로 인하여 초래될 수 있으나, 영아에서는 주로 혈액응고인자 결핍 혹은 뇌혈관 기형이 원인이 되어 성인에 비하여 드물게 두개강내 출혈을 일으킨다<sup>4,5,6,7</sup>.

원인이 밝혀지지 않은 다량의 뇌출혈은 약 8%에서 볼 수 있으며 주로 아주 어린 나이에, 대뇌기저핵 이외의 다른 부위에 잘 생기고, 이들의 많은 원인은 아마도 cryptic 뇌혈관 기형일 가능성이 많다. cryptic 뇌혈관 기형의 약 90%는 증세없이 조용히 지나가나, 나머지 10%에서는 파열되어 급격한 신경증상을 일으킨다. 출혈을 일으킨 기형 혈관들은 출혈로 말미암아 혈전이 형성되어 뇌혈관 조영술상 흔적이 보이지 않을 뿐만 아니라, 더욱이 기형혈관 자체의 파열로 병리 조직학적 검사에서도 발견되지 않는 경우가 많다<sup>3,8</sup>.

뇌실질내 출혈의 병리 조직학적 변화는 밀집된 섬유조직으로 형성되어 있는 주위막과, 변형된 여러 형태의 혈액성분이 포함되어 있는 중앙부로 구분된다. 주위막을 현미경학적 소견으로 볼때, 외층은 hemosiderin 침착 및 iron-laden 대식세포가 존재하는 밀집된 교원질조직으로 형성되어 있고, 중간층은 느슨한 결합조직으로, 내층은 섬유소와 새로이 형성된 모세혈관을 내포하는 육아조직으로 구성되어 있다<sup>9</sup>. 때로는 혈액 및 혈액의 파괴물질들에 의

한 자극반응의 결과로 육아조직내의 모세혈관으로부터 반복적으로 출혈됨으로 병장성 혈종의 양상을 나타내게 된다<sup>9</sup>. 섬유성 피막형성은 심한 염증성 반응이 있는 경우, 비정상적인 근원의 섬유아세포가 존재하는 경우, 혹은 출혈과 같은 경한 염증성 자극으로도 피막이 두꺼워질 수 있으며<sup>7,10</sup>, 심한 경우는 피막이 2cm까지 두터워진 보고도 있다<sup>11</sup>. 그러나 일반적으로 뇌실질내 출혈은 새롭게 형성된 혈관이 분포하는 육아조직에 의하여 일시적으로 둘러싸여 졌다가, 점차 흡수되면서 약 2개월 후에는 완전히 소실된다<sup>12</sup>.

뇌실내 출혈은 뇌전산화 단층촬영상 고밀도의 음영으로 보이나, 출혈 3-4일 이후부터 변화하기 시작하여 대개 1주일 이후에는 완전히 없어진다<sup>13</sup>.

때로는 뇌실내 출혈이 국한되어 잘 남아있는 경우가 있는데, 이에 대한 원인은 아직까지도 확실히 규명되어 있지 않으나 Caram등은<sup>14</sup> 낮은 압력으로 서서히 출혈됨으로 이런현상이 생기게 된다고 하였고, Murtagh등은<sup>15</sup> subependymal 혹은 맥락층 혈관의 출혈때 흔히 보는 경우로 상피층(ependymal lining)이 뇌실내로 혈관이 퍼져나가는 것을 방지하기 때문이라고 하였다. 만성 뇌혈종의 뇌전산화 단층촬영의 소견은, 최근에 형성된 혈종의 주변부를 오래된 혈종에 의하여 둘러싸여져 있는 경계부가 있으면서, 새로이 출혈한 부위를 제외한 나머지 중앙부는 주변부에 비하여 저밀도상을 보인다<sup>10</sup>. 일반적으로 말해서 뇌실질내 출혈은 발병 1개월 이후에는 조영제 주입후 대개 ring enhancement를 보이기 때문에 다형성세포종, 뇌농양, 때로는 뇌경색 및 수아세포종 등과 감별이 요한다<sup>7</sup>.

선천성 혈액응고인자 결핍을 제외한 vitamin K의존인자 결핍으로 인한 영아의 중추신경계 출혈성 질환은 간간히 보고되어 왔다<sup>5,16</sup>. 35주 미만의 미숙아 가운데 약 40-60%에서 발생하는 뇌실내 출혈과는 달리 vitamin K 의존인자 결핍으로 인한 출혈은 생후 1-12개월, 특히 1-2개월 사이에서 호발하며 두개강내 출혈과 같은 심한 출혈을 잘 일으킨다<sup>11</sup>.

vitamin K는 oxydative phosphorylation에 관여하는 naphthoquinone으로 정확한 기능은 불확실하지만 부족되면 hypoprothrombinemia와 간내에서 proconvertin의 합성이 감소되어 소위 vitamin K 의존인자(factor II, VII, IX, X)결핍으로 인한 출혈증상을 일으킨다<sup>17</sup>. vitamin K는 반감기가 매우 짧고<sup>18</sup>, 출생시 누적량이 적으며, 출생후 2주일 부

터 점차 양이 증가하기 시작하여 수주 내지 수개월 후에야 비로소 정상수준에 도달하게 된다<sup>19)</sup>. 모유에는 vitamin K가 결핍(우유치의 15%)되어 있음으로 모유 영양아에서 급위부족, 항생제 사용으로 인한 장내 세균의 변화와 이에 따른 vitamin K 합성감소, 혹은 설사 등과 같은 원인에 의한 흡수장애로 vitamin K 결핍이 초래될 수 있다<sup>20)</sup>. vitamin K의 존인자 결핍에 의한 중추신경계의 출혈은 Blanchet 등은<sup>19)</sup> 36% 이등인<sup>20)</sup> 30%에서 볼 수 있다고 하였으나, Goldman 등은<sup>20)</sup> 60%에서 볼 수 있다고 하였다. 검사실 소견은 PT 및 PTT는 연장되나, 혈소판수는 정상범위이고, 빈혈은 80%에서 볼 수 있다<sup>19)</sup>. 이들의 치료는 5mg, vitamin K 1회 주사로 대개는 2-4시간 사이에 지혈이 되며, 응고결핍의 검사실 소견은 24시간 이내에 거의 대부분이 완전히 교정된다<sup>19)</sup>.

상기 사항을 종합하여 볼 때, 본 증례의 경우는 최초 입원당시의 검사실소견상 심한 빈혈이 보였고, PT 및 PTT 모두가 연장되어 있었으나 혈소판수는 오히려 증가되어 있는 소견을 보였으며, 당시의 뇌혈관 조영술상 미세한 뇌혈관 기형이 보였으나, 3주일 이후 재차 경과 악화되어 시행한 PT 및 PTT는 정상범위였고 수술로 적출한 종괴의 병리조직학적 소견에서는 뚜렷한 뇌혈관 기형의 흔적을 찾아볼 수 없는 것으로 보아 최초 출혈은 vitamin K의 존인자 결핍으로 인하여 출혈이 초래되었고, 이의 결과로 뇌혈관 기형에서 부위 용이하게 재출혈하여 평창성 혈종을 야기시킴으로 신경증상이 악화되었음을 알 수 있었다.

## 요 약

저자들은 1½개월된 남아에서 vitamin K 의존인자 결핍으로 인한 뇌출혈 3주일후, 뇌혈관 기형에서 재차 출혈하여, 조직화한 평창성 자발성 뇌실질내 혈종을 야기시킨 1여를 경험하고 문헌고찰과 함께 보고하는 바이다.

## 참 고 문 헌

1. Blanchet, P., Tuchinda, S., Hathirat, P. I., Visubihhan, P., Bhamaraphavati, M., and Bukkavesa, S.: A bleeding syndrome in infants due to acquired prothrombin complex deficiency. Clin. Pediatr., 16: 992, 1977.
2. Schmidek, H.H., and Sweet, W.H.: Operative neurosurgical techniques, Grune & Stratton, New York, 1982, pp.747-758.
3. Sedzimir, C.B., and Robinson, J.: Intracranial hemorrhage in children and adolescents. J. Neurosurg., 38: 269-281, 1973.
4. Paillas, J.E., and Alliez, B.: Surgical treatment of spontaneous intracerebral hemorrhage. J. Neurosurg., 39: 145-151, 1973.
5. Visudhiphan, P., Blanchet, P., Lakanapichanchat, C., and Chiemchanya, S.: Intracranial hemorrhage in infants due to acquired prothrombin complex deficiency. J. Neurosurg., 41: 14-19, 1974.
6. Seeler, R.A., and Imana, R.B.: Intracranial hemorrhage in Patients with hemophilia. J. Neurosurg., 30: 181-185, 1973.
7. Hirsh, L.F., Spector, H.B., and Bogdanoff, B.M.: Chronic encapsulated intracerebral hematoma. Neurosurgery, 9: 169-172, 1981.
8. Rosenberg, R.N.: The clinical neurosciences III. Churchill Livingstone, New York, 1984, p.58.
9. Reid, J.D., Kommarreddi, S., Lanckerani, M., and Park, M.C.: Chronic expanding hematomas. JAMA. 244: 2241-1142. 1980.
10. Roski, R.A., Roessmann, U., Spetzler, R. F., and Kaufman, B.: Vermian hematoma in a four-year-old child. Surg, Neurol., 11: 173-174, 1979.
11. Aoki, N., and Mizuguchi, K.: Chronic encapsulated intracerebellar hematoma in infancy, Neurosurgery, 14: 594-597, 1984.
12. Koshino, K., Konto, T., Ushio, Y., Mogami, H., Sakawa, M., and Sugimoto, T.: A case of infantile arteriovenous malformation in the posterior fossa (in Japanese). Shoni No Noshinkei, 4: 123-128, 1979.
13. Youmans, J.R.: Neurological surgery, 2nd ed., W.B. Saunders, Philadelphia, 1982, p. 1975.
14. Caram, P.C., Sharkey, P.C., and Alvord, E.C.: Thalamic angioma and aneurysm of the anterior choroidal artery with intraventricular hematoma. J. Neurosurg., 17: 347-352,

- 1960.
15. Muatagh, F., and Baird, R.M.: Circumscribed intraventricular hematoma in infants, Associated with craniosynostosis and secondary hydrocephalus. *J. Pediatr.*, 59: 351-355, 1961.
  16. Lee, K.L., Kim, Y.S., Lee, S.B., and Koo, J.H.: Late hemorrhagic disease of infancy due to vitamin K dependent factor deficiency. *The Journal of Korean Pediatric Association*, 25: 52-57, 1982.
  17. Babior, B.M.: Role of vitamin K in clotting factor synthesis. *Biochem, Biophys, Acta.*, 123: 606, 1966.
  18. McMillan, C.W., Weiss, A.E., and Johnson, A.M.: Acquired coagulation disorders in children. *Pediatr. Clin. N. Amer.*, 19: 1029, 1972.
  19. Namracher, M.A., Willemin, M., Hartman, J.R., and Gaston, L.W.: Vitamin K deficiency in infants beyond the neonatal period. *J. Pediatr.*, 4: 549, 1970.
  20. Goldman, H.I., and Deposito, F.: Hypoprothrombinemic bleeding in young infant. *Amer. J. Dis. Child*, 111: 430, 1966.

—Abstract—

## Organized Expanding Spontaneous Intracerebral Hematoma

Byung Yearn Choi, Choong Bae Moon, and Soo Ho Cho

*Department of Neurosurgery,  
College of Medicine, Yeungnam University,  
Taegu, Korea*

The authors report a case of massive spontaneous intracerebral hematoma in a infant, caused by bleeding from cryptic vascular malformation associated with vitamin K dependant factor deficiency. The bleeding was initiated by vitamin K dependant factor deficiency, then 3 weeks later hematoma was expanded by rebleeding from malformed vessel after PT and PTT had been returned to normal values. The well circumscribed organized old hematoma with fresh expanded bleeding component within a huge rusty colored cystic fluid cavity was recognized in operative field and pathological ground.